Aus dem Pathologischen Institut der Universität Bonn.
Direktor: Professor Dr. med. W. Ceelen.

Über den

Status varicosus und die Bedeutung der Konstitution für die Entstehung der Varizen, insbesondere im Bereich des Pfortaderkreislaufes.

Inaugural-Dissertation

zur

Erlangung des Doktorgrades

der

Hohen Medizinischen Fakultät

der

Rheinischen Friedrich-Wilhelms-Universität zu Bonn

vorgelegt am 24. Januar 1939

von

Karl-Heinz Kirschner

Arzt

aus Trier.

Gedruckt mit Genehmigung der Medizinischen Fakultät der Rheinischen Friedrich-Wilhelms-Universität Bonn.

Referent: Prof. Dr. Ceelen.

Korreferent: Prof. Dr. Freihr. v. Redwitz

R. UNIV.
BIBLIOTHEEK
LEIDEN

Erscheint als Sonderabdruck in den Veröffentlichungen
aus der Konstitutions- und Wehrpathologie.
Heft 44. Band 10, Heft 2, 1939.

Verlag Gust. Fischer, Jena, 1939.

Meinem Vater †


Digitized by the Internet Archive
in 2026

https://archive.org/details/IA41546404_0042

Inhaltsübersicht.

Seite

Einführende Mitteilung eines Falles von hochgradiger Varikose der Pfortader 1—10

Krankenblattauszug — Sektionsbericht — Makroskopische Beschreibung (Abb. 1 S. 8) — Anatomische Diagnose S. 1—9;
Vorläufiges Ergebnis — Thema, Fragestellung und Plan der Untersuchung S. 9—10.

Der Status varicosus . . . . . 10—25

Geschichtlicher Rückblick S. 10—14;
Definition S. 14—16;
Beziehungen zu anderen Einzel- oder Systemanomalien — Phänogenetik — Beziehungen zu Konstitutionstypen S. 16—18;
Symptomatologie: Haut- und Schleimhautvenen — Morbus Osler — Viszerale Venen S. 18—19;
Anatomische Grundlage S. 19—21;
Kritisches S. 21—25.

Allgemeines zum Status varicosus im Pfortadersystem . . . . . 25—33

Prinzip und Begründung der kasuistischen Auswahl S. 25—26;
Grundsätzliches zur Konstitutionsanomalie S. 26—28;
Systematik der Varizen S. 28—29;
Phlebektasie und Angiom S. 29—30;
Ätiologie des Angioms S. 30—33.

Übersichtsreferat der nicht sicher phlebogenen „angiomatösen" Formen im Pfortadersystem . . . . . 33—36

Digestionstrakt S. 33—34;
Milz S. 34;
Pfortader und große Wurzeln S. 34—35;
Leber S. 35—36.

Die Phlebektasien des Pfortadersystems . . . . . 37—97

Ösophagus:
Zirkumskripte Phlebektasien S. 37—39;
Kollateralvarizen S. 39—42;
Diffuse Phlebektasien (Tab. I) S. 42—47;

Magen-Darmkanal:
Multiple knötchenförmige Phlebektasien (Tab. II) S. 47—57;
Größere solitäre und diffuse Varizen (Tab. III) S. 57—63;

Engeres Pfortadersystem:
Ältere Kasuistik und Allgemeines S. 63—68;
Varikose der Pfortader und Pylephlebosklerose S. 68—79;
Kasuistik der Varikosklerose des Pfortaderbereichs S. 79—86;
Entwicklungsanomalien im Pfortaderraum und Varicosis — Morbus Baumgarten S. 86—91;

Seite

Leber und Milz:
Kasuistik S. 91—95;

Ergebnisse S. 95—97.

Eigene Untersuchungen . . . . . 97—139

Die Varicosis:
Histologie S. 97—102;
Befundanalyse und Ergebnis S. 102—104;
Klinische Vorgeschichte S. 104—105;
Analyse und Ergebnis S. 105—107;
Sippenbefund (Abb. 2. Sippentafel S. 107) S. 107—109;
Stammbaumanalyse und Ergebnis S. 109—111;
Erbgang und Phänogenese S. 111—113;
Abgrenzung zum Morbus Osler S. 113;
Anatomische Grundlage S. 113—114.

Der Milztumor:
Histologischer Befund S. 114—118;
Ergebnis und Differentialdiagnose S. 118—123;
Wesen der Milzveränderung — Definition und anatomisch-physiologische Begründung S. 123—127;
Pathogenese S. 127—133;
Ätiologie S. 133—138;
Mikroskopische Einzelbefunde — Die Gamna-Gandyschen Herde S. 138—139.

Gesamtergebnis 140

Literaturverzeichnis . . . . . 141—148

Anlaß zu dieser Veröffentlichung gab uns ein Fall schwerster Varicosis der Pfortader, der auf Grund seiner Einmaligkeit und morphologischen wie ätiologisch-pathogenetischen Eigenart besonderes Interesse sowohl in klinischer und pathologisch anatomischer, als auch konstitutionspathologischer Richtung beanspruchen darf, und vielleicht geeignet ist, mancherlei bisher unbefriedigend geklärte krankhafte Vorgänge im Pfortadergebiet unserem Verständnis näher zu bringen.

Wir beginnen mit der Darstellung unseres Falles, wie er uns zu Anfang unserer Untersuchungen vorgelegen hat.

Klinik.

F. B., 23 J., Polizeischüler, wurde am 7. Juni 1935 von Stabsarzt Dr. HEINEN nach schwerster Hämatemesis in kollabiertem Zustand in die innere Abteilung des St. Marienhospitals Bonn-Venusberg (Leiter Prof. Dr. JANSEN)[1]) eingewiesen.

Fam.-Anamnese: Eltern leben und sind gesund. Mutter leidet seit einigen Jahren an Zucker.

Eigenanamnese: Früher nie ernstlich krank. Kinderkrankheiten nicht bekannt. Niemals Magenbeschwerden.

Vor einigen Tagen plötzlich nach Genuß von Bier Druckgefühl in der Magengegend und Erbrechen von Blut und unverdauten Speisen. Patient geht trotzdem weiterhin seinem Dienst nach. 4 Tage später plötzlich wieder Erbrechen von hellrotem Blut nach Genuß von Kartoffelsalat; Ohnmacht. Am folgenden Abend erneut heftiges Blutbrechen; Blutverlust gut $1^1/_2$ l. Patient brach zusammen, wurde daraufhin unverzüglich eingewiesen.

Befund und Krankheitsverlauf[2]): Unter sofortiger intravenöser und subkutaner Verabreichung von Hämostyptika gelang es, die lebensbedrohliche Blutung zum Stehen zu bringen.

Hämogramm am Tage der Aufnahme:

Hgb: 44% (7 g)	Leukoz.: 3000	Differenz.-Bild bei 32 ausgezählten weißen Blutzellen: Segmentkern.: 15; Stabkern.: 4; Eosinoph.: 1; Lymphozyt.: 11; Monozyt.: 1.
Erythr: 1,6 Mill.		
F.-I.: 1,3		
Skg.: 10/45 mm (n. WESTERGREEN)		

Da zunächst der Verdacht gastrischer Blutungen vorlag, wurde Patient ausschließlich rektal ernährt. Milz perkutorisch und palpatorisch nicht nachweisbar.

Urin-Befund: Alb.: in Spuren (Opaleszenz); Sach.: 0; Urobilinog.: 0; Sediment: einige Leukozyten, sonst o. B.

Sputum: Tbc.: 0; Puls: 118; Temperatur: 37,7.

---

1) Es ist uns eine angenehme Pflicht, Herrn Prof. JANSEN auch an dieser Stelle für die gütige Überlassung des Krankenblattes unseren Dank auszusprechen.

2) Ein genauer Bericht über Körperstatus und Krankheitsverlauf lag der Krankengeschichte nicht bei; die folgenden Daten ergaben sich aus mündlichen Angaben Herrn Prof. JANSENS und den Aufzeichnungen in Fieberkurve und Arztberichten.

Vom 9.—15. Juni hielt sich der Puls einigermaßen konstant zwischen 85 und 95 Schlägen in der Minute. Die Temperatur zeigte remittierenden Charakter, schwankte in unregelmäßigen Intervallen zwischen 38,4 und 37,5. Stuhl: Sang.: ø.

Am 16. Juni trat unter Hochschnellen der Pulszahl auf 120 und Ansteigen der Temperatur auf 38,5 erneut eine schwere orale Blutung auf; es wurde dunkles, teilweise koaguliertes Blut erbrochen, überwiegend jedoch dieses Mal reichlich hellrotes, schaumiges Blut ausgehustet; dies machte eine Lungenblutung wahrscheinlich; wiederholte Untersuchungen des Sputums auf Tbc. blieben jedoch negativ.

Es gelang, auch diese Blutung unter Aufbietung aller hämostyptischen Mittel zu beherrschen.

Hämogramm:	Hgb.: 30% (5 g)	Poikilozytose: +
	Erythr.: 1,5 Mill.	Anisozytose: +
	F.-I.: 1,0	Leukozyten: 2200.

Der immer noch lebensbedrohliche Zustand ließ eine eingehendere klinische Untersuchung nicht zu; eine Karstellung der Diagnose war deshalb auch jetzt noch nicht möglich.

Vom 17.—26. Juni blieb die Pulszahl beständig auf etwa 90 Schlägen in der Minute. Die Temperatur verhielt sich weiterhin remittierend, überschritt jedoch in dieser Zeit nie 37,8.

Am 26. Juni abends setzte wiederum starkes Blutbrechen ein; keine Beimischungen von schaumigem Blut; Puls über 120; Temperatur 38,1. Die Blutung stand erst am abend des 27. Juni. Stuhl: Sang.: ø.

Hämogramm:	Hgb.: 28% (4 g)	Poikilozytose: +
	Erythr.: 800000	Anisozytose: +
	F.-I.: 1,1	Leukozyten: 3400.

Die jetzt unter größtmöglichster Schonung vorgenommene klinische Untersuchung ergab eine nahezu bis zum Beckenkamm herabreichende derbe Milz und eine deutlich vergrößerte, indurierte Leber.

Auf Grund dieses Befundes, des typisch remittierenden Fiebers und der sekundären Anämie wurde die Diagnose: BANTIsche Krankheit gestellt und zu einem späteren, für den jetzt ausgebluteten Patienten günstigeren Zeitpunkt die Milzexstirpation in Aussicht genommen.

Vom 27. Juni bis 4. Juli verhielt sich die Temperatur weiter remittierend, schwankte zwischen 36,8 und 38,0; die Pulszahl blieb dauernd über 100 Schlägen in der Minute. Puls weich, schlecht gefüllt.

Am Morgen des 5. Juli kam es nochmals zu einer massigen Hämatemese; Blutverlust 2 l; zweimalige Transfusion von je 400 ccm Zitratblut.

Hämogramm nach der Blutübertragung: Hgb.: 39% (6 g);
Erythr.: 1,5 Mill.; F.-I.: 1,1; Leukozyten: 1900.

Patient erholte sich von dieser letzten Blutung nicht mehr; Exitus am Abend des 5. Juli.

Klinische Diagnose: BANTIsche Krankheit; Verdacht auf geplatzte Ösophagusvarizen; sekundäre Anämie.

Pathologische Anatomie.

Sektion am 6. Juli 1935; Sekt.-Nr.: 320/35.

Auszug aus dem Sektionsprotokoll:

Mittelgroße, ebenmäßig gebaute Leiche eines jungen Mannes. Mäßig entwickelte Fettpolster. Gut ausgeprägte Muskulatur. Auffallend blutleere, elfenbeinfarbene Haut. Auf dem rechten Jochbogen ein markstückgroßes, im Niveau der Haut liegendes, un-

scharf begrenztes, ziemlich engmaschiges Netzwerk, das aus bläulichroten, haardünnen, miteinander anastomosierenden Strichen und Zügen zusammengesetzt ist, sich deutlich aus der porzellanweißen Wangenhaut abhebt und sich bei Lupenbetrachtung als feinstes Netz erweiterter kleiner oberflächlicher Hautblutäderchen zu erkennen gibt. Sonst keinerlei sichtbare Gefäßveränderungen des Integuments und der äußerlich zugänglichen Schleimhäute. Lippen und Schleimhäute blaß graubräunlich. Geringe, wegdrückbare Totenflecke. Zwischen den Mundwinkeln und dem Unterkieferrand zahlreiche fleckige und streifige, flach verkrustete Blutspuren. Sonstige Körperöffnungen frei. Bruchpforten äußerlich ohne Besonderheit. Bauchdecken leicht gespannt, schwappen ein wenig beim Anstoßen. Keine teigigen Schwellungen der Gliedmaßen.

Die Bauchhöhle enthält etwa 500 ccm einer wäßerigen, etwas blutig getrübten Flüssigkeit. Der untere Leberrand steht querfingerbreit hinter dem Rippenbogen, ist scharfkantig und nicht verhärtet. Die außerordentlich derbe Milz erstreckt sich von der linken Zwerchfellkuppe bis nahezu ans kleine Becken; in Nabelhöhe die Medianlinie fast erreichend, verdrängt sie die stark gefüllten Dünndarmschlingen beträchtlich in die rechte Bauchhälfte.

Die spärlich fettbewachsenen Bauchfellplatten des großen Netzes und des Darmgekröses sind eigentümlich verdickt. Ober- und Unterfläche zeigen ein welliges Aussehen; bei leichter Anspannung treten zahllose, schmale, reich geschlängelte, halbzylindrische Wülste hervor, die sich ineinander verflechten und das Gekröse kreuz und quer zu unterminieren scheinen; sie lassen im Gegensatz zu ihrer grauweißlichen Umgebung einen matt bläulichen Farbton erkennen. Viele dieser Stränge sind leicht zusammendrückbar und scheinen Hohlräume darzustellen, andere erwecken bei Betastung den Eindruck elastisch solider, gut im Gewebe verschieblicher Rollen. Diese Gebilde, die vollständig regellos verlaufen und an ein von Maulwürfen durchwühltes Feld erinnern, tragen zahlreiche halbkugelige oder elipsoide, stets seitlich und vorzugsweise an der Außenkurve von Krümmungen und Knickungen angefügte, sackartige Ausbuchtungen. Die Zahl und Größe dieser Anhänge nimmt kranialwärts zu, wie auch das Kaliber der wulstförmigen Stränge, ausgehend etwa von Stricknadeldicke, in Richtung der Radix mesenterii allmählich größer wird und schließlich die Dicke eines Strohhalms oder dünnen Bleistifts erreicht. Die Serosa zieht allerorts über diese Bildungen hinweg, ist feuchtglatt und spiegelnd, zeigt keine frischen Defekte oder Adhäsionen. Bei Anschnitt erweisen sich alle diese Veränderungen als ektatische und varikös verbildete Venen mit deutlich verdickter, schlaffer Wand. Ihre Innenhaut zeigt keine Einlagerungen, ist überall graulichweiß und glatt. Sie entleeren nur wenig tiefdunkelblaurotes, dickflüssiges Blut; eine größere Anzahl enthält glatte, schwarzrote, gallertartige Massen, die leicht von der Gefäßwand zu lösen sind. Nirgends ist die Lichtung verstopft, Spuren intravitaler Gerinnungen sind nicht nachweisbar.

Auch die kleinen Wurzelgefäße der Gekrösevenen sind bis in die Submukosa des Darms stark gewunden, etwa um das Doppelte ihres sonstigen Durchmessers erweitert und tragen stecknadelkopf- bis hirsekorngroße seitliche Knötchen, die gewöhnlich im Scheitelpunkt der meist außerordentlich spitzen Krümmungswinkel der phlebektatischen Windungen gelegen sind und bisweilen maulbeerartigen Charakter aufweisen. Diese Geflechte münden eindeutig in die oben beschriebenen Sammelvenen des Gekröses, erscheinen nur mäßig gefüllt und schimmern undeutlich blaßblau durch die völlig intakte Serosa hindurch.

(Auf Grund dieses Befundes wird die sonst übliche Sektionstechnik verlassen. Die hintere Dublikatur des großen Netzes wird am Verwachsungsrand des Querkolons durchtrennt und das Netz mitsamt dem Magen nach oben geklappt. Desgleichen

werden Leber und Gallenblase hochgezogen und das Pankreas dicht neben dem deutlich tastbaren Tuber omentale unter peinlichster Schonung größerer Gefäße in sagittaler Richtung durchtrennt.)

Die ganze hintere Pankreasfläche, vornehmlich der obere Rand, wird von einer dicken, klumpigen Masse eingenommen, die sich im Gebiet der Milzvenenmündung zu einer kleinhandtellergroßen Bildung verbreitert, den Winkel am Pfortaderursprung völlig ausfüllt und sich abwärts im Verlauf der Pankreasinzisur zu einem kurzen breiten Strang entwickelt. Dem Pankreaskörper und -schwanz dicht anliegend erstreckt sie sich auf den Milzhilus zu, wo sie außerordentlich fest fixiert scheint. Dem Weg der Pfortader entsprechend, greift die Veränderung kontinuierlich auf das Ligamentum hepatoduodenale über, dieses zu einem kinderfaustgroßen Wulst aufblähend, um dann in voller Breite in die Leberpforte einzudringen.

Das tumorartige Gebilde ist völlig unregelmäßig konfiguriert. Große, glatte Buckel und Höcker wechseln mit vielfach gekreuzten, wurmartig geschlängelten und geknäuelten, zylindrisch gewölbten Längszügen. Zahllose, bizarr verlaufende Ausläufer erstrecken sich in die Umgebung, wachsen in Pankreas, Gallenblasenbett, Magen- und Duodenalwand ein. Die Farbe ist überwiegend bläulichgrauweiß; über den kugeligen Ausstülpungen, die besonders groß und zahlreich in der Gegend des Ligaments und im Umkreis der Pfortaderentstehung entwickelt sind, zeigen sich dunkelblaue bis schwarzrote Kringel und Flecke. Die Konsistenz ist im allgemeinen weich, fast schwammig; jedoch ist die Gewebsmasse nur bis zu einer gewissen Grenze kompressibel; bei stärkerem Druck ist ein derberes Gebilde zu tasten, das im Innern des Stranges verborgen scheint und nur selten an die Oberfläche tritt. Die knotigen Vorwölbungen gehören wahrscheinlich dem im Zentrum des Stranges verlaufenden Gebilde an; sie lassen sich zum Teil widerstandslos eindellen, andere wieder stellen kompakte Knoten dar von fester, derb elastischer Beschaffenheit.

Die Präparationen dieses Gebildes zwecks Aufsuchens der Pfortader und ihrer großen Zuflußvenen ergibt ein überraschendes Bild: Der Hauptanteil der tumorösen Masse besteht jeweils aus der ungeheuer erweiterten und mächtig varikös veränderten Hauptvene, die von einem Gewirr größerer und kleinerer, girlandenartig gewundener Venen umsponnen und begleitet wird.

Die Nebenvenen sind im Bereich der etwa daumendicken Milzblutader besonders mächtig entwickelt; sie treten aus Magenwand und Pankreassubstanz in dichten, enorm geschlängelten und erweiterten Plexen aus, legen sich eine Wegstrecke weit um den Stamm der Milzvene, um schließlich nach vielfachen serpentinösen Verkrümmungen und Umwegen in sie einzumünden. Der Milzhilus ist von einem unentwirrbaren Knäuel ebensolcher Venen förmlich vermauert; die Zahl der aus der Milz austretenden Gefäße ist gegenüber der Norm ganz beträchtlich vermehrt. Zahlreiche, teils als solide Knoten, in der Mehrzahl jedoch als schlaffe Säcke imponierende Auswölbungen, sitzen wie die Aststümpfe eines knorrigen Eichenstämmchens in unregelmäßiger Folge der mehrfach flach S-förmig gebogenen Milzvene seitlich an, sind kugelrund und zipfel- oder auch nierenförmig und erbsen- bis bohnengroß. Das Zwischengewebe besteht aus reichlich feintraubigem, hellgelbem Fettgewebe und lockerer Bindesubstanz; überall gelingt die Isolierung der Gefäße leicht.

Die varikösen Verbildungen nehmen leberwärts kolossale Ausmaße an. Das Maximum der Ektasie und Varicosis stellt der Zusammenfluß der großen Pfortaderwurzeln dar. Hier finden sich nur einige wenige, etwa bleistiftdicke Begleitvenen, die einen knapp faustgroßen, nach allen Seiten unregelmäßig ausgebuckelten Sack umschlängeln. Fünf etwa kirsch- bis walnußgroße und eine Anzahl kleinere, glatt-

kugelige Ausstülpungen geben ihm ein der großblasigen Zystenniere ähnliches Aussehen. Diese scheinen zum Teil gefüllt; ihr schwarzroter, zähfester Inhalt schimmert durch die dünne, außen völlig glatte Wand hindurch. Die meisten bieten jedoch auf Druck keinerlei Widerstand und scheinen leer. Vom unteren Rand des Pankreas, wo sich die größeren Venae intestinales und colicae in gewohnter Weise vereinigen, zieht die kurze, stark variköse Vena mesenterica superior durch die Pankreasinzisur herauf und geht ohne scharfe Grenze in den monströsen Varix über. 2 cm milzwärts mündet in ihn die Mesenterica inferior, die in Abhängigkeit von ihrer kleineren Kalibergröße weniger starke Deformitäten aufweist. In Achsenverlängerung der mesenterica superior verläßt der an seiner dicksten Stelle 12,5 cm im Umfang messende Stamm der Pfortader den großen Varix und stellt den Hauptanteil der tumorösen Auftreibung des Ligamentum hepatoduodenale dar. Die varikösen Aussackungen sind etwas flacher, den Haustren des Dickdarms vergleichbar, ohne jedoch irgendeine regelmäßige Anordnung vorweisen zu können. Deren größte erreicht den Umfang einer Haselnuß; ihre gefäßnahen Anteile sind zart und leicht einstülpbar, während der periphere Wandbezirk außerordentlich verhärtet erscheint und der Varixkuppe wie eine starre Kalotte aufsitzt. Auch an anderen Stellen scheint die Pfortaderwand steinharte Inkrustationen, verschiedentlich auch biegsame Platten von knorpeliger Konsistenz zu enthalten. Neben und um die Pfortader finden sich wieder zahlreiche geschlängelte Venen, die jedoch nirgends eigenmächtig in die Leber eindringen, sondern noch im Bereich der Leberpforte in die Pfortader selbst oder ihre beiden großen Äste einmünden, die ebenfalls stark dilatiert sind und jede für sich das Kaliber einer normal weiten Pfortader besitzen.

Die topographischen Verhältnisse der großen portalen Venen entsprechen vollständig der Norm. Das Gewebe, in das sie eingebettet liegen, zeigt keine narbigen oder adhäsiven Veränderungen. Gallenblase und umgebendes Gewebe sind ohne Besonderheit, dgl. der Wurmfortsatz. Die großen Arterien zeigen regelrechten Verlauf; die Wandung der Art. hepatica und lienalis ist fest und derb, die Leberarterie ist in ihrem Umfang deutlich vergrößert.

Die Venae pankreaticae, pankreaticoduodenales, gastroepiploicae, gastricae breves und pyloricae sind wegen der ungemein zahlreichen neugebahnten Gefäße gleichartigen Ursprungs und Verlaufs und der Unzahl der Anastomosen in ihrem Einzelverlauf nicht zu differenzieren. Besonders auffällig ist dieses Bild in der Magenwand ausgeprägt, wo vor allem in Nähe der Kurvaturen bis zu kleinfingerdicke, mächtig gewundene, mit zirkumskripten Auftreibungen versehene Venenwülste die Magenwand reliefartig auswölben. Am Magengrund findet sich ein dichtes Konvolut erweiterter Venen von durchschnittlich Bleistiftdicke, das mit den Wurzeln des Milzhilus vielfache Verbindungen eingeht und sich in Richtung zum Magenmund in sechs bis sieben starke Venen auflöst, die säulenartig die Cardia und den subphrenischen Teil des Ösophagus umgreifen und im Zwerchfellschlitz verschwinden.

*) Die aufgeschnittenen portalen Stammvenen bieten das typische Bild schwerster variköser Dilatation und Sklerose. In Relation zum äußeren Befund ist

---

*) Da die Obduktion außerhalb des Instituts vorgenommen werden mußte, war aus technischen Gründen eine Paraffininjektion in situ zwecks plastischerer Darstellung der varikösen Venengebiete nicht möglich. Es wurde versucht, sie unter größtmöglichster Schonung im Zusammenhang mit den Nachbarorganen der Bauchhöhle zu entnehmen, wobei sich aber die Verletzung einer Reihe von Nebenvenen nicht vermeiden ließ. Trotz sorgfältiger Unterbindung aller sichtbar eröffneten Venenlumina blieben mehrmalige, nachträglich vorgenommene Füllungen ohne Erfolg.

auch intravasal eine beträchtliche Zunahme der Veränderungen in Richtung zur Leberpforte festzustellen.

Die Innenhaut der Milzblutader ist zart und von grauweißer Farbe. Durch vielfache Fältelung, feinste Leisten und Dublikaturen ist sie in kleine, teils flache oder muldenförmige, unregelmäßig polyedrische Areale aufgeteilt, teils in Buchten, Nischen und schneckengangartige Halbkanäle zerlegt. Weit in die Lichtung vorspringende, sichelartige Septen liegen meist dort, wo größere Höhlen und Aussackungen den geraden Wandverlauf unterbrechen. Bis zum Übertritt in den großen Varix am Ursprung der Vena portae sind neun erbs- bis bohnengroße und zahlreiche kleinere Ausstülpungen breitbasig in den Milzvenenkanal eingeschaltet; ihr Wandquerschnitt ist erheblich dünner als der des Stammes, wie ausgewalzt, und ist gewöhnlich nur im Bereich des Ansatzringes ein wenig gerafft und gewulstet. Der Zutritt zu diesen Höhlen ist überall weit, mindestens für das Endstück einer geschlossenen Pinzette durchgängig, und steht in direkter Proportion zur Höhlengröße.

Im mündungsnahen Teil der Vene finden sich in diesen Anhängen trockene, brüchige, graurötliche Massen von meist glattkugeliger oder eiförmiger Gestalt; sie füllen den Sack gewöhnlich nicht ganz, und liegen lose und frei beweglich in der Tiefe der Hohlräume. Zeichen von Verklebung oder sonstig gearteter Wandadhärenz werden vermißt. Im Durchschnitt bieten sie das gewohnte Bild eines intravital entstandenen, gemischten Thrombus von geschichteter, balkiger Struktur; sie liegen stets abseits des Venenstroms und verursachen nirgends, weder direkt, noch indirekt durch Kompression, eine Einengung oder gar Verlegung der Strombahn im Hauptkanal der Milzvene.

Weitere Kontinuitätsunterbrechungen des Venenrohres stellen die ungezählten Mündungsöffnungen der phlebektatischen, nur in geringem Maße varikösen Zuströme aus Magen und Pankreas dar. Häufig stecken in ihnen feucht-sulzige, schwarzrote, leicht herausziehbare Pfröpfe, die in die Lichtung der Milzvene hineinragen. Die Wand dieser Gefäße ist, ebenso, wie die der Milzvenenursprünge, stark verdickt, entspricht jedoch überall dem normalen Maß gleich großer, nicht-dilatierter Venen. Wandverhärtungen sind im Gebiet der Milzvene nicht nachweisbar. Ihre größte Weite an der Stelle zweier gegenüberliegender, erbsgroßer Aussackungen nahe der Einmündung beträgt im Umfang 9,4 cm; die kleinste wurde in Nähe des Ursprungs an einem lediglich dilatierten Querschnitt mit 5,7 cm festgestellt.

Im Befund der Vena mesenterica inferior ist die einfache Dilatation gegenüber einer nur mäßig ausgeprägten Varicosis das hervorstechende Merkmal; im übrigen herrscht weitgehende Übereinstimmung mit den für die Milzvene dargelegten Verhältnissen, denen auch der untere Teil der eröffneten Vena mesenterica superior vollständig entspricht.

Die enorme Varixbildung am Zusammenfluß der großen Pfortaderwurzeln stellt ein völlig deformiertes, vielkammeriges Gehäuse dar, dessen riesige Höhlung fast aneurysmatischen Charakter trägt. An eine gut pflaumengroße, zentral und in Achsenrichtung der Pfortader gelegene, freie Lichtung schließt sich peripher ein regelloses Höhlensystem an, wobei die varixnahen Wandanteile der einströmenden Venen weitgehend einbezogen sind. So kann als eigentlicher Stamm der großen Mesenterialvene lediglich ein 1,5 cm langer, distaler Abschnitt angesprochen werden, der wenigstens im groben Umriß die Bezeichnung eines einigermaßen zylindrischen Gefäßrohres verdient. Der restliche Venenanteil geht ohne genaue Abgrenzung in der großen Varixbildung auf, wie auch die Pfortader nur noch als 3 cm kurzer Stumpf erhalten ist. Das gleiche gilt, wenn auch in geringerem Maße, für die Milzvenenmündung.

Die Veränderungen innerhalb der dem aneurysmatischen Sack angehörenden varikösen Knoten sind dieselben, wie wir sie in denen der Milzvene vorfanden. Sie

imponieren wesentlich durch ihre Größe und Vielgestalt. Intimawulstung und Septenbildung weisen gröberen Charakter auf. Mehrfach finden sich, meist zwischen zwei miteinander anastomosierenden Säcken, quer die Lichtung durchziehende, schmale Wandbrücken und feinhäutige Lamellen. Man gewinnt den Eindruck, daß es sich bei diesen Spangenbildungen um persistierende Wandreste handelt, die bei Konfluenz benachbarter, variköser Höhlen verschont blieben. Die größeren Ausstülpungen sind sämtlich gefüllt und bergen die gleichen Gerinnungsmassen, wie die Aussackungen der Milzvene. Die Thromben zeigen hier jedoch deutlich adhäsive Tendenz. Ihre völlige Ausräumung ist ohne Verletzung der inneren Wandauskleidung unmöglich. Sie sind kirsch- bis taubeneigroß, kugelig oder längsoval. Ihre Lokalisation in der Randzone des varikösen Gebildes schließt eine stromverlegende Wirkung aus; der direkte Weg des Blutes über das weite, zentrale Becken ist gänzlich offen und unbehindert.

Die eröffnete Pfortader zeigt ein ähnliches Verhalten. Sie hat die Gestalt eines breiten, regellos geformten Stollen, der aus dem monströsen Varix genau wie die knotigen Säcke nach außen vorgetrieben ist, und erst in seinem weiteren Verlauf ein etwa röhrenförmiges Aussehen gewinnt. Einzelne ihrer etwas abgeflachten, doch dicht nebeneinander angeordneten varikösen Buchten und Höhlen besitzen in ihrer Wand äußerst derbe Einlagerungen, die teils hart und starr, teils biegsam und elastisch erscheinen. Der größte, etwa haselnußgroße, an der Pfortadergabelung lokalisierte Varix, in dessen Bereich die Vena portae mit 11,8 cm ihren größten inneren Umfang, mit 3,9 cm ihre maximale Weite erreicht, enthält kugelig geformtes, leicht auslösbares thrombotisches Material von gewohnter Beschaffenheit. Im Innern dieses Varix ist die Intima außerordentlich rauh und mit flachhöckrigen, kalkharten Knötchen besetzt, während die tieferen Wandschichten knochenartige Spangen und Plättchen zu enthalten scheinen.

Dilatation und Varicosis machen an der Bifurkation der Pfortader nicht halt und erstrecken sich auf sämtliche Verzweigungen, soweit sie innerhalb der Leberpforte äußerlich verfolgbar sind.

Leber: 1480 g; 5:16,5:27 cm. Die Kapsel ist glatt, trägt keinerlei schwielige Auflagerungen. Die Konsistenz ist zähweich; nirgends sind derbere Resistenzen und Verhärtungen zu tasten. Leberoberfläche und -schnitt sind auffallend graugrünlich gefärbt. Die größeren Ausbreitungen der Pfortader innerhalb des Leberparenchyms sind deutlich erweitert und vermehrt. Die Läppchen sind als braungrünliche, deutlich markierte Ringe mit teilweise etwas erweiterter, schwarzblauer, zentraler Blutader überall erkennbar. Das Glissonsche Gewebe erscheint um die größeren portalen Äste, besonders im hilusnahen Bezirk, mäßig verstärkt; ein ausstrahlendes, die Leberläppchen auseinanderdrängendes Vorwachsen des Bindegewebes findet jedoch nicht statt. Der Blutgehalt des Organs ist sehr gering.

Milz: 1100 g; 5:13:25 cm. Die Kapsel ist grauweißlich und etwas verdickt. Die Konsistenz ist außerordentlich derb und fest. Die ziemlich trockene, blaßbraune bis rötliche Schnittfläche ist von auffällig breiten, grauweißlichen Strängen und Balken durchzogen, die weite, schlaffe Gefäßlichtungen in reichlicher Menge beherbergen.

Bauchspeicheldrüse: Größe und Gewicht entsprechen der Norm. Das Organ ist mäßig fettdurchwachsen und von zähfester Beschaffenheit. Im Schnitt sind die Drüsenläppchen gut erhalten. Zahl und Lichtung der Blutadern sind vermehrt.

Speiseröhre: Verlauf und Lichtungsweite sind ohne Besonderheit. Eine Anzahl ineinander verschlungener, knotig verbildeter Venenstränge ist um den Magenmund zu einem dichten Ringkonvolut zusammengerafft. Aus ihm entwickeln sich vier, scheinbar isolierte, bläulichweiße, wurmartig in sich geknäuelte Wülste, die säulen-

artig und parallel nebeneinander gelagert in der Wand des Ösophagus nahezu senkrecht emporsteigen und sich weit ins Lumen der Speiseröhre vorwölben. Knapp vor Eintritt in das obere Viertel des Ösophagus schneiden sie ziemlich unvermittelt ab und verlieren sich im retroösophagealen Gewebe. Die Berlinerblau-Gelatinefüllung erweist den Venencharakter dieser Wulstbildung und die Zusammengehörigkeit mit dem varikösen System der Magenwand unter Vermittlung der Cardiageflechte. Gleichzeitig bringt sie den wahren Umfang der Ösophagusvarizen in ihrer kolossalen Massivität sinnfällig zum Ausdruck (Abb. 1). Alle vier Hohlschläuche füllen sich bei der Injektion widerstandslos und fast gleichzeitig, wobei zahlreiche kleinere und größere Queranastomosen zutage treten. Der mächtigste, fast daumendicke Wulst zeigt auf der Kuppe einer flachen Ausbuchtung ein zackig begrenztes, nicht ganz erbsengroßes Loch, aus dem durch den Druck der Füllungsmasse ein allseitig glatter, schwarzroter Blutpfropf herausgeschoben wird.

Abb. 1. Photogramm der Ösophagusvarizen in $^2/_3$ der Originalgröße[1]). (Die Varizen sind mit blauer Gelatine injiziert; der weiße Pfeil kennzeichnet die Ruptur- und Blutungsstelle.)

Sonst ist die schmutziggraurötliche Schleimhaut allerorts intakt; an einzelnen Stellen haften auf ihr blaurote, speckige Blutgerinnsel, vereinzelt auch feine Blutkrusten. Sie zieht, der Konfiguration und Prominenz der Venenwülste auf das genaueste angepaßt, über diese hinweg. Die Gefäßstränge sind frei in der Ösophaguswand beweglich. Im Querschnitt stellen sie ungeheuer weite, varikös gebuchtete Röhren dar. Ihre Wand ist erheblich verdickt, jedoch ohne Verhärtungen. Leistenartige Vorsprünge, schmale Septen und mäßige Säckchenbildung charakterisieren die Deformierung des Lumens. Die Intima ist zart, nur in geringerem Maße gefältelt und zeigt keinerlei fleckige Trübungen.

Bezüglich der übrigen Organbefunde sei auf die anatomische Diagnose verwiesen.

An dieser Stelle soll ausdrücklich betont werden, daß sich irgendwelche Anzeichen für kongenitale oder aquirierte Lues klinisch wie autoptisch nicht ergeben haben.

1) Das Präparat wurde der Sammlung des hiesigen Instituts eingereiht.

Die makroskopisch-anatomische Diagnose (Prof. Ceelen) lautet: Status varicosus; Splenomegalie.

Ungeheure Varizenbildung der Ösophagus-, Magen-, Milz- und Pankreasvenen von vielfach Daumendicke mit umschriebenen, taubeneigroßen, außerhalb des direkten Blutstroms lokalisierten Thromben; Arrosion eines Ösophagusvarix mit Verblutung; Deformierung und Varizenbildung der Pfortader und ihrer sämtlichen Äste; starke Splenomegalie; eigentümliche graugrünliche Verfärbung der Leber.

Schwerste allgemeine Anämie; hämatopoetisches Knochenmark im ganzen rechten Oberschenkel bis in die untere Epiphyse; sehr starke Verfettung des Herzmuskels; Dilatation und geringe Hypertrophie beider Ventrikel; frische Pericarditis; allgemeiner Höhlenhydrops; Aszites von 500 ccm, in jeder Pleurahöhle 250 ccm, im Pericard 100 ccm; sehr starkes Lungenödem; sehr anämische, schlaffe Nieren; Dilatation und beginnende saure Erweichung des Magens; verkäste mesenteriale Lymphknoten; Schwellung der Lymphknötchen im Darm.

Die Darlegung und Besprechung der histologischen Befunde behalten wir uns für einen späteren Zeitpunkt vor; sie werden im Zusammenhang mit Ätiologie und Pathogenese des Falles eingehend Erörterung finden.

Die wesentlichen Merkmale unseres Falles sind nun, kurz zusammengefaßt, folgende: Ein junger, angeblich stets gesunder und kräftiger Mann erleidet plötzlich und scheinbar aus völliger Gesundheit eine schwere orale Blutung. Während eines mehrwöchentlichen Krankenlagers kommt es zu weiteren voluminösen Hämatemesen. Wenige Tage vor dem Tod wird ein riesiger Milztumor festgestellt. Anatomisch steht neben der enormen Splenomegalie eine kolossale Varicosis sämtlicher zum Pfortadersystem gehörigen Venen mit Einschluß der Venae oesophageae im Vordergrund.

Die diagnostische Eingruppierung des Milztumors in bisher bekannte Erkrankungsformen der Milz oder in Symptomenkomplexe, in deren Mittelpunkt wir eine chronisch vergrößerte Milz zu sehen gewohnt sind, war zunächst nicht möglich. Die makroskopische Diagnose der Megalosplenie mußte darum vorerst rein deskriptiven Charakter tragen. Die genauere morphologisch-pathogenetische Analyse des Milztumors wurde somit zu einer wesentlichen Teilaufgabe in unserer Fragestellung; sie soll im zweiten Abschnitt dieser Arbeit an Hand des mikroskopischen Bildes versucht werden.

Für die variköse Verbildung war es, schon per exclusionem, naheliegend, eine irgendwie geartete Venenanomalie anzunehmen. Auf Grund der einwandfrei offenen Leberbahn und des Fehlens jeglicher grobmechanischer Hinderungsmomente in den portalen Strömungsverhältnissen kam der sonst häufiger als ursächlich beschuldigte Stauungsfaktor für die Entstehung der Varizen nicht in Betracht. Der Fortfall makroskopisch-entzündlicher Erscheinungen in näherer und weiterer Umgebung der Varizen machte eine entzündliche Genese in hohem Grade unwahrscheinlich. Weiterhin deuteten auch die Massivität der Veränderungen, ihre ausschließliche Beschränkung auf das Venensystem, das zweifellos schon

langjährige Bestehen und das jugendliche Alter des Probanden auf eine anlagegemäß bedingte, krankhafte Venenverbildung, wie sie von der Konstitutionsforschung unter dem Begriff des „Status varicosus" in die moderne Pathologie eingeführt wurde und sinngemäß in der anatomischen Diagnose unseres Falles zum Ausdruck kommt.

Jedoch konnten diese diagnostischen Erwägungen nur vermutungsweise geäußert werden, da die spärlichen anamnestisch-klinischen Tatsachen vorerst keinen Anhalt boten, die anatomischen Hinweise auf einen eventuell vorliegenden Status varicosus zu stützen. Somit konnte eine auf dem anatomischen Befund allein basierende Annahme eines Status varicosus zunächst lediglich als Wahrscheinlichkeitsdiagnose gewertet werden.

Damit war die erste und naheliegenste Aufgabe vorliegender Arbeit klar umrissen: Die Ätiologie der varikösen Verbildung sicher zu stellen; insbesondere zu prüfen, ob Zusammenhänge genetischer Art im Sinne eines Status varicosus vorliegen, was gleichbedeutend ist mit dem Versuch einer Einordnung unseres Falles in die Ursächlichkeit und das Symptomenbild des Status varicosus.

Der Status varicosus.

Wenn auch die Ätiologie der Varizen von jeher sehr umstritten war, und wir in der Literatur den verschiedensten kausalen Vorstellungen begegnen, so ist doch die Erkenntnis, daß in der Ursachenlehre der Varizen dem konstitutionell-hereditären Faktor eine wichtige und dominierende Rolle zukommt, nicht erst eine Errungenschaft der modernen Zeit.

Schon P. FRANK (1792) bezeichnet eine allgemeine Schwäche des Venensystems als Ursache der Varicosis. PUCHELT (1844) bringt die Entstehung der Varizen mit dem von ihm geprägten Begriff der „venösen Konstitution" in Zusammenhang; er schließt aus dem gleichzeitigen und gehäuften Auftreten von Venenerweiterungen in den verschiedensten Körperregionen auf eine in der venösen Konstitution verankerte, allgemeine und obligate Bedingung, der er gewisse lokale und substituierbare Ursachen wie mechanische Einflüsse, Gravidität, Hitze, Geschwülste und Entzündungen als sekundär und formalgenetisch bedeutsam gegenüberstellt. Aus den Beobachtungen von FRANK und HASSE über erbliches Vorkommen von Varizen glaubt PUCHELT ablesen zu dürfen, daß die Disposition zu Venenerweiterungen angeboren sei. VIRCHOW (1863) nennt drei ursächliche Momente für die Entstehung venöser Ektasien: Einmal die kardiale oder durch ein lokales Stromhindernis bedingte Stauung, dann pathologische Konsistenz- und Druckänderungen der perivenösen Gewebe, beispielsweise der Skelettmuskulatur, und endlich eine verminderte Resistenz der Gefäßwand bei normalen Druckverhältnissen der inliegenden

Blutsäule. Während sich die beiden ersten Gesichtspunkte Virchows völlig auf dem Boden einer rein mechanischen Theorie bewegen, verlegt der letztgenannte die Ursache nicht in abnorm gesteigerte Druckverhältnisse, sondern in angeborene Anomalien oder erworbene Dystrophien und Phlebitiden der Venenhäute. Rindfleisch lehnt jede andere ursächliche Möglichkeit zugunsten der mechanischen Ätiologie auf das entschiedenste ab, Weber glaubt hingegen ohne die Annahme einer erblichen, minderwertigen Ausbildung der Venenwand für gewisse Fälle nicht auskommen zu können. Auch Ziegler erkennt neben mechanischen Faktoren eine abnorme Nachgiebigkeit der Venenwand an, ohne diese allerdings genauer zu präzisieren. Bei Rokitansky finden sich eindeutige Hinweise auf die Wichtigkeit des konstitutionellen Moments, wie auch Orth eine ähnliche Auffassung vertritt. Orths Darstellung über die kausalen Verhältnisse der Varizen, besonders die der „fibrösen Panphlebitis“, wurden verschiedentlich mißdeutet, z. B. von B. Fischer. Orth betont wiederholt den sekundären, reparativen Charakter dieser Entzündung und mißt ihr ursächlich, im Gegensatz zur Aneurysmenbildung, nur geringe Bedeutung bei. Nach ihm sind die Ursachen der Varicosis im wesentlichen mechanischer Natur, jedoch mit wichtigen Einschränkungen, wie folgendes Zitat beweist: „Daß aber der Zustand der Venenwand nicht ohne Bedeutung ist, geht daraus hervor, daß eine erbliche Disposition für Varizen gewisser Körpergegenden nicht zu leugnen ist“, wobei er vorzugsweise die Genese der Hämorrhoiden im Auge hat. Auch Cornils Äußerungen über entzündliche Veränderungen an Varizen dürfen, wie wir mit Benda annehmen, keineswegs kausal gewertet werden; Cornil beschreibt die pathologischen Vorgänge in der Wand der ektasierten Venen und deutet sie, ähnlich wie Orth, als mesophlebitisch, ohne damit mehr als ein formalgenetisches Urteil abzugeben. Epstein hält neben der mechanischen Wirkung des Blutdrucks die verminderte Widerstandsfähigkeit der Media für eine notwendige Bedingung zur Varizenbildung. Bennet macht für seine „zystischen Erweiterungen“ an Orten des Zusammenflußes zweier Venen eine angeborene Disposition verantwortlich und sah „nicht selten diese Form der Varizen in einer Familie durch mehrere Generationen auftreten“. Lesser konnte durch Gipsbrei-Injektionen in die Extremitätenvenen seiner Versuchstiere trotz völliger Verstopfung der Venenlumina niemals Varizen erzeugen und folgerte daraus, daß Blutdrucksteigerung allein zur Varizenbildung nicht ausreicht, vielmehr eine krankhafte Beschaffenheit der Venenwand primär vorhanden sein müsse; diese definierte er, in Analogie zum echten Angiom, als Neigung der Vene zu geschwulstartigem Wachstum. Nasse weist darauf hin, daß häufig auch ohne mechanisch begünstigende Verhältnisse Varizen zur Ausbildung kommen, und trotz völlig gleicher Bedingungen eines

größeren Venengebiets oft nur umschriebene Venenbezirke dilatieren. Er zieht daraus den Schluß auf das notwendige Mitwirken konstitutioneller Ursachen, ebenso wie KRÄMER, der die hereditäre Ätiologie der Varizen besonders ausführlich behandelt. Über den Erbmodus vermochten allerdings weder NASSE noch KRÄMER etwas Genaueres anzugeben. Es ist durchaus verständlich, wenn NASSE sagt: „In welcher Art die Varizenbildung oder die Disposition zu ihr vererbt wird, ist unbekannt", und THOREL in ähnlicher Weise resigniert, hatten doch die Methoden exakter Erbforschung bis dato kaum Eingang in das medizinische Denken gefunden. Von pathologisch-anatomischer Seite ist es SCHAMBACHER, der wohl am eindeutigsten die familiäre Disposition der Varicosis vertritt; er glaubt auf Grund seiner morphologischen Befunde, der Varizenbildung eine angeborene Schwäche der Venenwand infolge unregelmäßiger Ausbildung und Anordnung der sie konstituierenden Elemente, speziell der elastischen und muskulären Bestandteile zu Grunde legen zu müssen. SLAVINSKY findet eine auffällige familiäre Häufung variköser Symptome. B. FISCHER hält zwar die rein mechanische Ätiologie für ungenügend, doch mißt er als einziger den verhältnismäßig geringfügigen Befunden über Gefäßvermehrung und entzündliche Infiltrate in Media und Adventitia überwiegende und kausale Bedeutung bei. Nach RIBBERT und MÖNCKEBERG ist Blutdruckerhöhung bei venöser Stauung lediglich ein die Dilatation begünstigendes Moment, niemals aber alleinige und primäre Ursache. Aus der vielfach beobachteten familiären Häufung und dem kongenitalen Vorkommen der Phlebektasien glauben beide Forscher entnehmen zu können, daß für sehr viele Fälle angeborenen Anomalien eine tragende Rolle zuzuweisen ist, was mit besonderer Betonung für die Ätiologie der visceralen Varizen vertreten wird. Das Stigma der Erblichkeit beruht nach ihnen auf Wandveränderungen, deren symptomatische Auswirkung erst im späteren Leben zum Durchbruch kommt. KAUFMANN stellt zunächst mechanische Zirkulationshindernisse in den Vordergrund, mißt aber der herabgesetzten Widerstandsfähigkeit der Venenwand kaum weniger Bedeutung bei. Diese kann nach KAUFMANN auf verschiedenartigster Ursache beruhen, an erster Stelle auf angeborner, vielleicht erblicher Schwäche bzw. angeboren mangelhaftem Bau, wobei KAUFMANN sich auf Untersuchungen von DE VECCHI und KRÄMER beruft. KASHIMURA sieht in einer durch blutchemische Reize hervorgerufenen Störung des neuromuskulären Tonus der Venenwand die primäre und wesentliche Ursache zur Dilatation. SIMMONDS betont in einer Diskussionsbemerkung zu HASEBROECKS Versuch, auf experimentell-physikalischem Wege eine arteriopulsatorische Erhöhung des Seitendrucks als Ursache der Varizenbildung nachzuweisen und damit dem mechanischen Erklärungsmodus eine breitere Basis zu verschaffen, daß hämostatische Kräfte allein ohne

eine primäre, auf strukturellen Abnormitäten der Venenwand beruhenden Neigung zur Ektasie niemals Varikositäten erzeugen können. Eine Bestätigung dieser Tatsache ergibt sich aus den experimentellen Untersuchungen von B. Fischer und Schmieden; durch Einschaltung eines Venenstücks in die Arterie erfolgt trotz dauernder Erhöhung des Seitendrucks keine Ausweitung des transplantierten Venenabschnitts, sondern lediglich, als Ausdruck physiologischer Anpassung, eine den neuen Verhältnissen entsprechende Vermehrung der muskulären und bindegewebigen Wandanteile und eine unbedeutende, regelmäßig zylindrische Lumenvergrößerung. Lexer teilt eine in gleichem Sinne lautende Beobachtung mit, wobei es sich um einen Fall von mehrjährig bestehender Venenautoplastik zum Zweck des Arterienersatzes beim Menschen gehandelt hat. Der hereditär-konstitutionelle Charakter dieser somit für die Varizenbildung als präexistent vorauszusetzenden Wandabnormitäten wird dann von Nobl, einem der besten Kenner des varikösen Symptomenkomplexes, erneut hervorgehoben. Er und eine Reihe anderer Autoren stützen sich auf die zahlreichen, einwandfreien Beobachtungen hereditärer Phlebektasien und eine ausgiebige Kasuistik kongenitaler Varizen. Benda findet allerdings „die Annahmen über ererbte oder angeborene Schwäche der Venenwand am verschwommensten“ und glaubt, „daß wir damit nicht weiter kommen“. Doch hält auch er an einer primären, nicht entzündlich bedingten Minderwertigkeit der Venenmuskulatur fest, deren Auswirkung er mit dem allmählichen Versagen der hypertrophen Muskulatur an Herz und Harnblase in Parallele setzt; über die Ätiologie dieser Insuffizienz und ihre anatomischen Kennzeichen seien wir aber weder für die Vene, noch für Herz und Harnblase ausreichend orientiert. Lehmann erklärt die rein mechanisch-hämodynamischen Gesichtspunkte für unzureichend und bezeichnet wie Ledderhose die Venenwandschwäche als primär, ohne sich dabei auf eine bestimmte Ursache irgendwie festzulegen. J. Bauer äußert sich dagegen im Sinne einer vererbten, angeborenen, verminderten Widerstandskraft der Venenwände und weist darauf hin, daß trotz langdauernder Stauung in vielen Fällen keine Venenerweiterungen auftreten, umgekehrt solche des öfteren in jugendlichem Alter ohne jede mechanische Bedingung beobachtet werden. Die zur Erklärung der konstitutionellen Disposition zur Varicosis von einzelnen Autoren beschuldigten vasoparalytischen Einflüsse und Anomalien der Venenklappen, wodurch eine erhöhte Belastung der Venenwand zustande kommen soll, hält Bauer für weniger wahrscheinlich. Er verlegt das dispositionelle Moment in eine strukturell begründete, mangelhafte Festigkeit und Elastizität der Venenhaut. Lenz stellt ausgesprochene familiäre Belastung fest und sieht darin einen Hinweis auf das Mitwirken erblicher Einflüsse.

Die erbbiologische Forschung hat sich erst in jüngster Zeit des Varizenproblems angenommen. Es ist vor allem das Verdienst von FR. CURTIUS, eine Reihe von Fragen über den Erbgang der Phlebektasien, über Zeitpunkt, Intensität und Häufung der individuellen Manifestation, über die korrelativen Beziehungen zu anderen konstitutionellen Anomalien und die ätiologische Eingruppierung in eine bekannte und typische Systemdisposition klargestellt zu haben. Als Resultat dieser durch umfassende statistische, genealogische und klinische Untersuchungen gewonnenen Erkenntnisse prägte CURTIUS den Begriff der allgemeinen, ererbten Venenwanddysplasie und formulierte ihn der Kürze halber als „Status varicosus".

Ausgehend von der lange bekannten Tatsache, daß Krampfadern bei Mitgliedern derselben Familie quantitativ wie qualitativ stärker aufzutreten pflegen, beschäftigt sich CURTIUS zunächst mit der erblichen Ätiologie der Beinphlebektasien. Auf Grund eingehender Stammbaumanalyse ergibt sich für die Beinvaricosis nicht nur eine nahezu ausschließliche Heredität, vielmehr wird nachgewiesen, daß die erbliche Varicosis ein einfach dominantes Merkmal darstellt, das beide Geschlechter in gleicher Weise betrifft. Der scheinbare Widerspruch einer erheblicheren Belastung im Präsenium und Senium erklärt sich aus der Wirksamkeit peristatischer Faktoren, die sich erst im Laufe eines längeren Lebens geltend machen; dabei handelt es sich im wesentlichen um Altersinvolution und Gravidität. Jedoch ist auch bei den Spätmanifestationen die genotypisch bedingte Disposition bis auf seltene rein exogene Fälle notwendige Voraussetzung, da auch in der Geschlechterfolge alter Varizenträger die typische Dominanz aufzudecken ist. Die Schwankungen des Manifestationstermins erklären sich aus der jeweiligen Gen-Konstitution, wobei die Frühbehaftung, die schon KRÄMER in der Deszendenz doppelt belasteter Elternpaare beobachtete, als homozygot, das Auftreten des Leidens in späterem Lebensalter als heterozygotisch aufzufassen ist. Der außerordentlich weiten Verbreitung des varikösen Merkmals, die häufiger homozygote Gen-Mischungen durch Kreuzung zustande kommen läßt, entspricht die relativ große Zahl früher und intensiver Erkrankungen.

Mutatis mutandis gelten diese Tatsachen auch für die meisten anderen, klinisch dem varikösen Symptomenkomplex zuzurechnenden Phlebektasien der Körperoberfläche. Der einfach dominante Erbgang konnte verschiedentlich nachgewiesen werden: so für die Hämorrhoiden von GUTMANN, die Phlebektasien des Gesichts, die sog. „Wangennetze" von HAMMER, die Venektasieformen des Morbus OSLER und die durch Septumvarizen verursachte habituelle Epistaxis von HENLE, SIEMENS, CURTIUS u. a. Exakte Erhebungen fehlen noch für die Nackenphlebek-

tasie, die Varikozele und die verschiedenen Naevusformen, doch kommt auch hier der genotypischen Bedingtheit eine wesentliche Rolle zu. Bezüglich der erblichen Übertragung der Naevi vasculosi scheint vorläufig nach Siemens und Curtius noch eine gewisse Zurückhaltung am Platze zu sein; allerdings ist Lenz der Meinung, daß für den Unna-Naevus die Erbmasse „von entscheidender Bedeutung“ ist.

Zur Gleichheit des Erbmodus bzw. der gemeinsamen, stark genotypischen Komponente im Ursachenkomplex der Phlebektasien des Integuments und unmittelbar angrenzender Gebiete fügt sich ein systematischer Parallelismus. Die korrelations-statistische Übersicht beweist, daß die Einzelsymptome der Varicosis in gesetzmäßiger Weise weit öfter gehäuft und zwar in größerer Zahl gehäuft vorkommen als isoliert, woraus nach Curtius zu folgern ist, „daß der Manifestation der einzelnen Phlebektasieform eine gemeinsame, das gesamte Venensystem betreffende Disposition zur Ektasie zugrunde liegt“. Die größere Tendenz der meisten Formen von Venenerweiterungen zu kombiniertem Auftreten ist also die Äußerung einer auf dem Boden erblicher Disposition erwachsenden Systemerkrankung der venösen Gefäße, des sog. „Status varicosus“; diese ist Ursache lokaler wie generalisierter Venenektasiebildung. Somit haben wir es mit einer scharf umrissenen, einheitlichen Konstitutionsanomalie zu tun, die zunächst ganz allgemein als ererbte Venenwanddysplasie zu definieren ist. Deren Systemcharakter wird allerdings erst nach der Pubertät offenbar, da die meisten Merkmale erst später zur Ausbildung kommen und in Gestaltung, Schwere und Lokalisation durch exogene Einflüsse mitbedingt sind.

Die Schwierigkeit, einmal die Phlebektasien als Teilerscheinung einer konstitutionellen Disposition des ganzen Venensystems, ein andermal als streng gesetzmäßig vererbte Einzelbildungen deuten und beides auf eine gleichartige und einheitliche, anomale Genkonstitution beziehen zu müssen, sucht Curtius durch Beispiele aus der menschlichen Vererbungslehre, bei denen ähnliche Verhältnisse vorherrschen, zu meistern. Er beruft sich auf die allgemeine Karzinomdisposition, die allgemeine vererbte, nervöse Systemanomalie nach Kehrer und analoge Beobachtungen J. Bauers am Verdauungstrakt, wo ebenfalls mit der Vererbung der Morbidität des jeweiligen Organsystems eine weitgehende Unterschiedlichkeit der zugehörigen Einzelmanifestation einhergeht. Des weiteren glaubt Curtius, daß die erbbiologische Genese des „Status varicosus“ dem Modus sog. multipler Allelie unterworfen sei, die bisher beim Menschen seit Bernsteins Untersuchungen einzig für die Erbbedingtheit der Isohämagglutinine der Blutgruppen gesichert ist. Die bunte phänotypische Polymorphie der Einzelindividuen ist somit nach Curtius durchaus vereinbar mit der Annahme einer genotypisch ein-

heitlichen Grundursache, eben der allgemeinen Venenwanddysplasie, und dies um so mehr, als eine beträchtliche lokalisatorische und formalgenetische Einflußnahme der Peristase in Rechnung gestellt werden muß.

Schon länger ist aus der Kasuistik bekannt, daß neben Phlebektasien häufig noch andere, konstitutionell-degenerative Stigmen am gleichen Individuum anzutreffen sind. KASHIMURA weist auf das gleichzeitige Bestehen von Hernien neben Varizen hin. In gleichem Sinne finden LÖHR, MAGNUS, MOSKOWICZ, NOBL und REMENOVSKY eine gewisse Korrelation zwischen Plattfuß, X-Bein, Hernien und Varicosis. Bezüglich der öfteren Kombination von Beinvarizen mit Plattfüßen (etwa 60% der Fälle nach LÖHR) gehen ältere Auffassungen dahin, beide Leiden in Abhängigkeit voneinander zu bringen. NOBL und REMENOVSKY betonen hingegen, daß beides gleichwertige Konsequenzen einer gemeinsamen Ursache darstellen, deren komplexe Zusammensetzung einmal in der konstitutionellen Minderwertigkeit der Stützgewebe, andererseits in gleichsinnig wirkenden extrauterinen Schädlichkeiten zum Ausdruck kommt. MYAUCHI rechnet den Plattfuß zu den „in innigster Verbindung" mit Varizen, Hämorrhoiden und Varikozele vorkommenden Anomalien. J. BAUER erwähnt ganz allgemein eine Häufung degenerativer Merkmale bei jugendlichen Varizenträgern. TUFFIER und vor allem BIER haben darauf aufmerksam gemacht, daß Menschen, die an Plattfüßen und anderen Belastungsdeformitäten leiden, auch oft an Krampfadern, Hernien, Ptosen, Prolapsen usw. erkranken, daß es sich also um eine universelle Schwäche des Bindegewebes handeln müsse. VOGEL und KLAPP haben diese Theorie weiter ausgearbeitet und belegt, und kommen zur Annahme einer „Schwäche der Binde- und Stützsubstanzen" auf dem Boden „einer allgemeinen Konstitutionsanomalie des gesamten Stratum fibrosum des Körpers". Erst kürzlich hat BAUMANN die Pathogenese der Varizen und ihre besonderen hämodynamischen Verhältnisse auf dem Boden allgemeiner Bindegewebsschwäche im Rahmen der orthogenetischen degenerativen Theorie KLAPPS in instruktiver Weise auseinandergesetzt. CURTIUS hebt vor allem die Tatsache hervor, daß gerade die Fälle von kongenitalem Status varicosus sehr häufig mit Hernien kombiniert auftreten; die gleiche Feststellung ergibt sich, wenn auch weniger augenfällig, bei der klinischen Untersuchung spätmanifester Fälle von Varicosis. Die genotypische Bedingtheit der Hernien ist nach CURTIUS als sicher anzunehmen, Plattfuß und Leistenhernie scheinen sogar, wie LENZ berichtet, einfach dominant zu mendeln. Das Nebeneinander von Splanchnoptose, Plattfuß, Überstreckbarkeit der Gelenke, Hernien, Krampfadern usw. hat auch HANHART veranlaßt, sie als Auswirkungen einer übergeordneten, einheitlichen Anomalie, und zwar einer erblich bedingten, allgemeinen Bindegewebsschwäche zu betrachten. Die deutliche Koin-

zidenz von Fehlbildungen der Bindegewebsreihe, wie Divertikel, offene Bruchpforten, abnorme Gekrösebildungen, Varizen, führen Rössle ebenfalls zur Annahme einer konstitutionellen Systemanomalie des Bindegewebes; darüber hinaus findet Rössle derartige Bindegewebsschwächlinge häufig mit Neoplasmen behaftet, weshalb er und nach ihm Theilhaber dazu neigen, der Geschwulstentstehung die konstitutionelle Bindegewebsschwäche zugrunde zu legen. Genotypisch verursachte Gewebsunordnungen mannigfaltigster Art sollen nach Hinzutreten auslösender Faktoren, etwa der Atrophie, im späteren Leben eine Art Vakatwucherung mit blastomatöser Tendenz entwickeln. Nicht von allen Forschern wird diese Bindegewebsalteration als genotypisch, sondern als Störungen der embryonalen Ontogenese angesehen, wozu vor allem die Lehre von der Entwicklungsmechanik und die experimentellen Ergebnisse elektiver Keimblattbeeinflussungen Anlaß geben. Pfaundler bezieht diese Schädigung auf die Derivate des Mesenchyms und bezeichnet funktionelle Untüchtigkeit, niedrige Reizschwelle und erhöhte Abnutzbarkeit als symptomatischen Ausdruck dieser Schädigung. Er beruft sich auf W. Roux, der die Möglichkeit einer gesonderten Entwicklungsstörung des Mesenchyms in frühembryonaler Zeit durch paratypische Ursachen entschieden bejaht. Stoerk erweitert Pfaundlers Standpunkt insofern, als er die kongenitale Minderwertigkeit in das mittlere Keimblatt bzw. dessen direkte Abkömmlinge verlegt. Daß es aber auch streng gesetzmäßig vererbte, isolierte Keimblattschäden gibt, speziell des Mesoderms, ist seit K. H. Bauers am Beispiel der Osteogenesis imperfecta und der Asthenie ausgeführten Schlußfolgerungen wohl als in hohem Grade wahrscheinlich anzunehmen. Er stellt fest, daß bei gewissen Systemerkrankungen nicht nur der symptomatisch dominierende Mesenchymanteil, sondern auch alle übrigen mesenchymalen Gewebe erkrankt sind, während sich die Abkömmlinge des Ento- und Ektoderms normgemäß verhalten. In der gemeinsamen Provenienz aus der noch undifferenzierten, omnipotenten „Mesenchymmutterzelle“ findet er den einzigen zusammenfassenden Gesichtspunkt und verlegt in sie die Wurzel der zukünftigen Anomalien der Bindegewebsreihe. Die primäre Schädigung der mesenchymalen Zelle sieht er als hereditär bedingt an, da die in Frage kommenden Systemerkrankungen dem einfachen Schema der monohybriden Bastardierung folgen, und kommt somit zu dem Schluß, „daß der bunten Fülle ihrer klinischen Erscheinungen ein, und zwar nur ein einziger pathologischer Erbfaktor zugrunde liegt“. Es kann also nach K. H. Bauer außer einer allgemeinen Minderwertigkeit des ganzen Mesenchyms auch eine Unzulänglichkeit nur bestimmter Teile des mittleren Keimblattes und seiner Abkömmlinge klinisch zur Beobachtung kommen, eine Feststellung, die auch

CURTIUS, allerdings mit anderer Begründung, für die polymorphe phänotypische Gestaltung des Status varicosus mehrfach hervorhebt.

Aus diesen Überlegungen und Tatsachen heraus, vor allem aus der engen Korrelation zwischen Venenerweiterung und allgemeiner Bindegewebsdysplasie, ergibt sich nun nach CURTIUS die Möglichkeit einer genaueren ätiologischen Präzisierung des Status varicosus. Die klinischen Anhaltspunkte werden von CURTIUS durch den statistischen Nachweis der Syntropie von besonders charakteristischen Merkmalen des Status varicosus einerseits und den Hernien als Testsymptom allgemeiner Bindegewebsschwäche andererseits, wesentlich erhärtet. Damit ist der Status varicosus als Teilerscheinung universeller, ererbter Insuffizienz der Stützgewebe eingeordnet in die konstitutionelle Systemanomalie des Mesenchyms.

Irgendwelche genetischen Beziehungen des Status varicosus zu den bekannten Konstitutionstypen scheinen nicht zu bestehen. Wenn SCHLUNK die STILLERsche Asthenie als allgemeine, primäre Atonie auffaßt und als solche mit dem „varikoatonischen Symptomenkomplex" ätiologisch zu verknüpfen sucht, so ist dem entgegenzuhalten, daß CURTIUS ausdrücklich die Kongruenz dieser Begriffe ablehnt, gestützt auf die rein willkürliche Varizenbehaftung der einzelnen Habitusformen und deren ausgesprochen polymere Symptomatologie.

Aus äußeren Gründen wurden von CURTIUS zunächst lediglich die Venektasien des Integuments und der direkter Inspektion zugänglichen Schleimhäute in das Syndrom des Status varicosus einbezogen. CURTIUS stellt dreizehn Einzelmerkmale zusammen, die in erster Linie als konstitutionell bedingt anzusehen sind: Die vier Arten von Beinphlebektasien: einfache subkutane, subkutane Varizen, einzelne kutane und dichte kutane (sog. „Quellhalbkreis"). Ferner die Gesichtsphlebektasien an Wangen und äußerer Nase, die Phlebektasien der Nasenschleimhaut, die des Nackens, die Rumpfphlebektasien als „Rippenkranz" der vorderen Thoraxwand und Phlebektasien der Sakralgegend, die sog. „senilen Angiome" oder „Kapillarvarizen", die Varikozele, die Hämorrhoiden und die Naevi vasculosi. Nach eingehender morphologischer Analyse kommt CURTIUS zu dem Ergebnis, daß sämtliche Abschnitte, angefangen von den großen Hauptstämmen, bis zu den kapillären Endstücken des Venensystems am Status varicosus teilnehmen, und auch die essentiellen Teleangiektasien und venösen Angiome sich größtenteils dem Rahmen des Status varicosus einfügen.

Ein besonders instruktives Beispiel ererbter Venenwanddysplasie stellt nach CURTIUS die erbliche Epistaxis dar, bei der in der überwiegenden Mehrzahl der Fälle rhinoskopisch Phlebektasien der Nasenschleimhaut, vorzugsweise des vorderen Septums, als Blutungsquelle

nachzuweisen sind. Die schwersten Formen finden sich bei der ausgesprochen dominant erblichen Teleangiectasia hereditaria haemorrhagica Osler, deren ursprünglich relativ monotone Symptomatologie, bestehend aus Venektasien und venösen Angiomen des Gesichts, der Mund- und Nasenschleimhaut und habituellem Nasenbluten, durch den Nachweis ubiquitären Vorkommens der genannten Phlebeektasieformen, wie auch anderer Merkmale des Status varicosus, erweitert wird. Die Oslersche Krankheit wird somit als typisches und klinisch besonders bedeutungsvolles Teilsyndrom allgemeiner ererbter Venenwanddysplasie herausgestellt.

Die für unseren Fall maßgebliche Feststellung besteht nun darin, daß die erbliche Erweiterungstendenz der Venen nicht auf die Körperoberfläche beschränkt bleibt, sondern nicht selten sich auch auf andere Körpergebiete erstreckt. Anhand einer reichen Kasuistik ist Curtius in der Lage, das häufige Miterkranken von Venen des Nervensystems, des Magen-Darmkanals und des Urogenitaltrakts nachzuweisen, und betont, daß „zahlreiche früher ungeklärte Fälle von Varikositäten der inneren Organe restlos in das System (des Status varicosus) eingeordnet werden können“. Besonders eindringlich wird diese Tatsache durch die zahlreich mitgeteilten Fälle von Hämatemesen, Melänen, Hämoptysen und Hämaturien bei gleichzeitigem Morbus Osler demonstriert.

Das anatomische Substrat des Status varicosus sieht Curtius in „Anomalien der elastischen und muskulären Gefäßwandelemente“. Diese Auffassung ist, wie wir an anderer Stelle noch genauer darzulegen haben, mit der heute in der pathologischen Anatomie vorherrschenden Ansicht über die Auslegung mikroskopischer Befunde von Varizen mühelos in Einklang zu bringen.

Die histologischen Kennzeichen der primären universellen Anlageanomalie des Mesenchyms glaubt Curtius durch Befunde von Memmesheimer und Rosenthal u. Unna gesichert, wenn auch der Nachweis einer allgemeinen Alteration des Bindegewebes vorerst nur für das Oslersche Syndrom gelungen sei. Memmesheimer findet in einem probeexzidierten Stück einer teleangiektatischen Hautpartie neben mächtiger Ektasie präkapillärer Venen, Rarefikation, Verquellung und Verklumpung vornehmlich der Elastica der Papillarschicht in der umgebenden Epidermis und undeutlich verwaschene Faserstruktur der kollagenen Anteile. Dasselbe wird von Rosenthal u. Unna beschrieben; sie betonen gleichfalls die ödematöse Verquellung und den körnigen Zerfall des mesenchymalen Stützapparates der Haut im Bereich der Phlebektasien. Zahlreich vorgefundene Bruchstücke aus elastischem Fasermaterial deuten sie als „Elastorhexis“. Darüber hinaus finden sie die makroskopisch scheinbar gesunde Haut auch außerhalb des Bereichs der Teleangiektasien erheblich aufgelockert und in ihren bindegewebigen Teilen deformiert;

die elastischen Elemente zeigen deutlich mangelhafte Färbbarkeit und Metachromasie. In diesen histologischen Veränderungen sieht CURTIUS eine wesentliche Stütze seiner Anschauungen und bezeichnet mit MEMMESHEIMER die degenerativen Prozesse vor allem der perivaskulären Stützsubstanzen als primären Ausdruck der Bindegewebsschwäche, die damit ein „integrierender Faktor bei der Entstehung der Gefäßektasien" darstelle. Abgesehen davon, daß für andere Erscheinungsformen des Status varicosus ähnliche Befunde bisher nicht erbracht sind, halten wir den von CURTIUS angenommenen Ablauf des kausalen Geschehens sehr wohl für möglich, doch keineswegs für zwingend. Obige Befunde stellen weit fortgeschrittene, vielleicht sogar schon fixierte Zustände dar, und bei Rekonstruierung des pathogenetischen Hintereinander ließe sich deshalb mit gleicher Gewißheit auch der sekundäre und damit lediglich symptomatische Charakter der periadventitiellen Degeneration vertreten: etwa in dem Sinn, daß die primär entstandenen Venektasien zu lokalen Kreislaufstörungen, damit zu Dystrophien der umliegenden Stützsubstanzen und deren degenerativer Metamorphose Anlaß geben, zumal, wie GOTTRON erwähnt, analoge Veränderungen von zweifellos sekundärer Natur z. B. bei Lupus erythematodes bekannt sind. Für die von UNNA am gesamten Integument nachgewiesenen pathologischen Veränderungen ist der Altersfaktor (60 jähr. ♀) trotz Vergleichsuntersuchung ohne die Heranziehung eines größeren Materials nicht auszuschließen, weshalb unseres Erachtens auch diesem Befund eine überzeugende Beweiskraft nicht zukommt. Es scheint sich hierbei wohl eher um den mit ziemlicher Regelmäßigkeit einsetzenden, physiologischen Alterungsprozeß der bindegewebigen Grundsubstanz zu handeln, die sog. „hyalin-elastoide" Degeneration im Sinne HUECKS und M. B. SCHMIDTS. Es soll damit jedoch nicht gesagt sein, daß wir die Realität einer genotypischen Minderwertigkeit des gesamten Mesenchyms in Zweifel ziehen, sondern halten lediglich eine gewisse Zurückhaltung in der Auslegung solcher Befunde vorerst für angebracht. Handelt es sich doch hier, wie so oft in der histopathologischen Diagnostik, um die Deutung eines Spät- oder Endstadiums pathologischer Vorgänge, deren Kausalzusammenhang nur durch Erfassung einer ausgiebigen Kasuistik möglichst vieler Glieder der histogenetischen Reihe festzulegen ist.

Zur Klärung der morphologischen Grundlagen allgemeiner Bindegewebs- und Gefäßwandschwäche bei Status varicosus scheint uns darum ein anderer Weg gangbarer und erfolgversprechender. Seit HUECKS bekannten Untersuchungen über das Mesenchym wissen wir, daß trotz der weitgehenden Differenzierungen, die aus den ursprünglichen mesenchymalen Netzen heraus erfolgen, die Netzstruktur im Aufbau der einzelnen Mesenchymderivate auch im ausgereiften Organismus prinzipiell

erhalten bleibt, und daß Dichte, Saftdurchströmung und Spannung dieser Netze nicht nur funktionellen, sondern auch individuell morphologischen Schwankungen unterworfen sind. Die uns damit an die Hand gegebene räumliche Betrachtungsweise und die individuelle Unterschiedlichkeit der räumlichen Gestalt des Bindegewebes dürften zur Erforschung der histologischen Kriterien konstitutioneller Bindegewebsschwäche weitgehende Möglichkeiten bieten. Hueck weist ausdrücklich darauf hin, daß die Unterscheidung einer straffen und schlaffen Konstitution schon durch die jeweils engere oder weitere Maschengröße des embryonalen Bindegewebsnetzes gegeben sei. Wie Hueck berichtet, kann beispielsweise das bindegewebig-elastische Netz der Arterienwand deutliche, anlagebedingte Differenzen der Raumgröße aufweisen und die „Elastinimprägnierung“ individuell außerordentlich variieren, also die Fasermasse primär anomal konstituiert sein. Diese Tatsache führte ihn zur Aufdeckung der bis dahin oft vermißten anatomischen Merkmale der sog. juvenilen Präsklerose.

Auch die damit eng verknüpfte kolloid-pathologische Betrachtung vermag uns wertvolle Anhaltspunkte in dieser Richtung zu vermitteln. Wissen wir doch, daß die wesentlichen Bestandteile des Bindegewebes, die sog. Grundsubstanz und die Fasermasse, in onkotischem Antagonismus zueinanderstehen (Schade, Hueck). Die Anlageanomalie muß sich demnach in einem frühzeitigen Versagen der Wasserbindung und Quellungsfähigkeit, der Zug- und Bruchfestigkeit äußern zu einem Zeitpunkt, der der normalen Evolution des Organismus widerspricht.

Fügen wir noch hinzu, daß K. H. Bauer für die einzelnen Systemerkrankungen im Komplex der allgemeinen Entwicklungsanomalie des Mesenchyms auf Grund formalgenetischer Erwägungen zwei morphogenetische Erbfaktoren postuliert, von denen einer die normale Produktion der Grundsubstanz, der andere die regelrechte Bildung und Anordnung der Fasermasse determiniert, erscheint hierdurch auch die nähere kausale Verkettung zwischen Gen und histologischer Merkmalsäußerung in den Bereich des Möglichen gerückt.

Diese Gesichtspunkte scheinen uns am ehesten dazu angetan, das anatomische Substrat der mesenchymalen Anlageanomalie aufzudecken. Es muß künftigen Untersuchungen vorbehalten bleiben, die feineren strukturellen und kolloidchemischen Maßstäbe festzulegen, die uns, ausgehend von der normalen Beschaffenheit und ihrer physiologischen Variationsbreite, den exakten Nachweis krankhafter Konstitution gestatten.

Soweit uns bekannt, wird die Venenwanddysplasie als erbliche Konstitutionsanomalie von der Mehrzahl der Autoren anerkannt (J. Bauer, Braun, Krehl, Naegeli, Lenz, v. Verschuer, Weitz u. a.). Bezüglich des Erbgangs der Varikositäten finden wir gleichfalls ziemliche Übereinstimmung. Insgesamt vermochten wir nur ein verhältnismäßig

geringes kritisches Material aus der Literatur zu eruieren, da die Stellungnahme einer Reihe führender Pathologen und Kliniker zur Zeit noch aussteht. Eine eingehende, von pathologisch-anatomischer Seite stammende Besprechung findet sich unseres Wissens nur bei SCHULTZ. Auf der einen Seite glaubt SCHULTZ wegen der ungemein starken Verbreitung des Leidens „allen Theorien, welche eine ererbte Veranlagung als ursächlichen Einfluß in den Vordergrund stellen, zunächst mit einer gewissen Skepsis" entgegentreten zu müssen, und verweist auf BENDA, dessen letzte, stark ablehnende Meinungsäußerung jedoch vor Veröffentlichung der CURTIUSschen Arbeiten niedergelegt ist. Wir sind derselben Meinung, daß Theorien gegenüber, gleich welchen Inhalts, zunächst Zurückhaltung geboten ist, nur glauben wir feststellen zu müssen, daß die Untersuchungsergebnisse von CURTIUS, die sich auf 6000 Personen der Normalpopulation erstrecken, sich bereits erheblich von der Ebene des Theoretischen entfernen und als weitgehend erwiesen zu betrachten sind. Dieser Tatsache trägt SCHULTZ auch an anderer Stelle gebührend Rechnung, wenn er von einer „Klarstellung des Erbgangs der Phlebektasien und deren Beziehungen zu anderen konstitutionell bedingten Anomalien" durch CURTIUS spricht. Dies kommt gleichfalls in seiner ätiologischen Formulierung zum Ausdruck: „Hämodynamische Einflüsse einerseits, krankhafte Veränderungen bzw. konstitutionell bedingte Schwäche der Venenwand andererseits, werden in wechselndem Maße" zur Venektasiebildung führen. Aus diesen Äußerungen glauben wir wohl entnehmen zu dürfen, daß auch SCHULTZ den konstitutionellen Faktor in den meisten Fällen als obligate Bedingung ansieht, wenn er auch den Kreis der rein exogenen Entstehungsmöglichkeiten zahlenmäßig etwas weiter zieht als CURTIUS, der sie als äußerst seltene Vorkommnisse betrachtet.

Herrscht somit bezüglich der allgemeinen konstitutionellen Ätiologie der Varicosis ein ziemliches Einverständnis, so fehlt es andererseits nicht an kritischen Stimmen, die vor einer Überwertung des Konstitutionellen warnen und der Aufstellung des Status varicosus als erbgenetische Einheit ablehnend gegenüberstehen. SIEMENS leitet 1934 unter dem Titel: „Krisis der Konstitutionspathologie" die Diskussion über diese Frage ein; er verneint die geschlossene Einheitlichkeit der Erbgenese für die einzelnen Syndrome des Status varicosus und hält auf Grund dessen den Begriff des „Status" für nicht zu Recht bestehend. Weitere Arbeiten von SIEMENS und dessen Schüler BEEK suchen diese Anschauung des näheren zu begründen; wir wollen darauf verzichten, ihre stellenweise recht unerfreuliche Polemik zu referieren. LENZ betont gleichfalls, daß die verschiedenen Merkmale allgemeiner Venenwanddysplasie keine erbgenetische Einheit darstellen; „als bloß zusammenfassende Bezeichnung für alle möglichen Arten von Venenschwächen sei das Wort aber zu anspruchsvoll". Dem-

gegenüber teilt Curtius eine Erklärung von J. Bauer mit, die besagt, daß es für J. Bauer „völlig klar ist, daß der Status varicosus zu Recht besteht“. Auf diese rein erbbiologische Streitfrage unsererseits näher einzugehen, halten wir uns nicht für kompetent, und ginge über den Rahmen vorliegender Arbeit hinaus. Es sei noch erwähnt, daß neue, ausgedehnte Untersuchungen von Curtius u. Scholz unter Verwendung exakt mathematisch-statistischer Methodik die Richtigkeit der früher gewonnenen Vorstellungen zu bestätigen scheinen. Diese zunächst klinisch-statistische Feststellung wird durch die neuerdings von Rössle mitgeteilten Untersuchungsergebnisse an obduzierten Varizenträgern wesentlich ergänzt und sichergestellt. Er erklärt auf der 29. Tagung d. Deutschen Pathol. Gesellschaft, auf Grund einer großen Zahl sezierter Familienfälle „den entschiedenen Eindruck“ von der Richtigkeit der Curtiusschen Anschauung gewonnen zu haben.

Über die Zugehörigkeit des Morbus Osler zur allgemeinen Venenwanddysplasie sind die Meinungen ebenfalls geteilt. Memmesheimer, und ebenso Schoen, dessen Fälle eklatante Beispiele allgemeiner, tiefgreifender Venenwanddysplasie darstellen, teilen die Auffassung von Curtius, der auch Naegeli zuzuneigen scheint, während Kindler dem Status varicosus bei der erblichen Epistaxis keine wesentliche Bedeutung beimißt. Rosenthal u. Unna nehmen als Ursache der Oslerschen Krankheit ebenfalls eine genotypisch bedingte schwere Störung im Aufbau des gesamten Mesenchyms an, die in einem „anscheinend direkten Zusammenhang steht mit der Dilatation und Zerreißbarkeit der oberflächlichen Gefäße“; doch betonen sie ausdrücklich, „Hernienbildung und auffällig erweiterte größere und kleinere Hautvenen“ an ihrem Material nicht beobachtet zu haben. Ullmann hält das „Erblichkeitsstigma einer nicht zweckmäßigen Gefäßneubildung“ für das Wesen der Erkrankung; eine latente, krankhaft gesteigerte Potenz der Bindegewebsbestandteile führe auf Reize oder spontan zur multiplen Angiomatosis. Demgegenüber betrachtet er den Status varicosus als eine Konstitutionsanomalie, die sich in rein degenerativen Vorgängen manifestiere. Die innere Verknüpfung beider Zustände findet er jedoch nicht bestätigt, gibt aber zu, daß der histologische Befund des Morbus Osler damit in Einklang zu bringen wäre, da er degenerative und phleboblastische Prozesse nebeneinander beobachtet haben will. Wittkower u. Rarey legen mit Curtius eine hereditär-konstitutionelle Gefäßanomalie zugrunde, glauben aber „im Gegensatz zu den meisten Autoren nicht, daß sich die Erkrankung auf eine Venenwanddysplasie beschränkt, sondern daß die Gefäßveränderung das gesamte Gefäßsystem von der Kapillare bis zum Herzen betrifft“. Gottron kann bei Berücksichtigung seiner neun Fälle Curtius nicht zustimmen, daß die übrigen Symptome des Status varicosus bei der

Teleangiektasia hereditaria haemorrhagica gehäuft vorkommen. Das Angeboren-Konstitutionelle der Oslerschen Krankheit besteht nach ihm in einer gesteigerten Erregbarkeit des Gefäßnervenapparats irgendwelchen infektiösen, hormonalen, psychischen und anderen Reizen gegenüber, die „Veränderungen der Strömungsverhältnisse der peripheren Endstrombahn" und dann sekundär Ektasien zur Folge hätten. Zum Beweis wird die mehrfach beobachtete Blutung aus erweiterten Gefäßbezirken bei körperlichen und psychischen Erregungszuständen angeführt. Da jedoch in der Mehrzahl der Fälle eine ausgesprochene vegetative Labilität nicht zur Beobachtung kam, glauben wir in der Ätiologie der Oslerschen Krankheit auf den Gefäßwandfaktor als primäre Bedingung im Sinne von Curtius nicht verzichten zu können, zumal die pathologische Physiologie neuerdings auch bei anderen konstitutionell stark mitbedingten Leiden wie Arteriosklerose (Huecк) und sogar einigen, erwiesenermaßen auf Anomalien des Blutchemismus beruhenden hämorrhagischen Diathesen (Moŕawitz) der strukturellen Beschaffenheit der Gefäßwand wachsende Bedeutung zubilligt. Auch J. Bauer ist der Ansicht, daß es sich beim Morbus Osler um Wandanomalien der feinsten Venen handelt. Daß einzelne Autoren andere Symptome des Status varicosus bei ihren Osler-Patienten vermißten, spricht unseres Erachtens durchaus nicht gegen die Zugehörigkeit zum Status varicosus. Es ist zu berücksichtigen, daß für die Diagnose eines Status varicosus nicht nur das Nebeneinander verschiedener Merkmale, sondern mit derselben Berechtigung auch multiples Vorkommen eines Merkmals, zumal bei solch außerordentlich variierender Lokalisation, wie bei Morbus Osler, beweisend ist. Während noch Gjessing und nach ihm Arrak die strikte Anordnung in Gesicht, Mund- und Nasenschleimhaut besonders nachdrücklich hervorheben, hat sich das Symptomenbild seither beträchtlich erweitert. Die Durchsicht der kasuistischen Literatur ergibt auch heute noch diese scharf umrissene, fast schematische Symptomatologie, die in den meisten Fällen stereotyp wiederkehrt; zusätzlich zu diesem Kernsyndrom aber ein Erscheinungsbild, das in Lokalisation, Intensität und Qualität der Einzelmerkmale eine weitgehende Variabilität aufweist und sowohl die einzelnen Osler-Familien, wie auch den Phänotyp des einzelnen Kranken innerhalb seiner Sippe außerordentlich different gestaltet. Gerade diese unberechenbare Vielseitigkeit der Symptomatik spricht unseres Erachtens eindeutig gegen die selbständige Ätiologie der Oslerschen Krankheit, und es geht nicht an, alle diese Fälle als atypisch oder abgeartete Reaktionsform dem typischen Bild des Osler ätiologisch unterzuordnen. Ferner ist es heute noch nicht möglich, ein sicheres Urteil über die anatomische Ursache der bei Morbus Osler so häufigen inneren Blutungen zu fällen; die wenigen obduzierten Fälle ergaben zwar die anatomische Identität der

vorgefundenen phlebektatischen Bildungen mit denen des Integuments; daraus ist jedoch für die zahlreichen, nicht sezierten Fälle keineswegs der Schluß erlaubt, daß auch hier identische Merkmale vorliegen müssen und beispielsweise echte variköse Bildungen absolut auszuschließen sind. Außerdem läßt auch das typische Merkmal, die sog. Teleangiektasie, eine Reihe gestaltlicher Unterschiede erkennen, wie die einzelnen Beschreibungen: als Naevus araneus, einfache Phlebektasie, feinkalibrige Angiektasie, kavernomatöse Ektasie, Angiom usw. bezeugen. Des weiteren dürfen alle diejenigen Fälle, die eine gleichzeitige, ausgeprägte Behaftung durch anderweitige und besonders charakteristische Symptome des Status varicosus vorweisen (Osler [I.], Curtius, Curschmann, Parkes Weber, Rosenthal u. Unna, Schoen u. a.), nicht als zufallsbedingt angesehen werden. Ihre Zahl ist nicht gering, und wir möchten mit Curtius annehmen, daß nicht selten, zumal von älteren Autoren, bei der Untersuchung ihrer Osler-Kranken sonstigen Phlebektasien, entsprechend der noch immer nicht völlig geschwundenen Ansicht, als „Nebenbefund“ weniger Aufmerksamkeit geschenkt wurde, und sie in manchen Veröffentlichungen lediglich aus diesem Grunde keine Erwähnung fanden.

Zusammenfassend möchten wir unsere Meinung dahingehend formulieren, daß wir die genotypisch bedingte Venenwanddysplasie als Teilerscheinung einer primären Anlageanomalie des Mesenchyms unter Einbezug der Teleangiektasia hereditaria haemorrhagica Osler, trotz einzelner, noch nicht gelöster Teilprobleme in ihren Grundzügen als zu Recht bestehend anerkennen. Zu dieser Stellungnahme sind wir um so mehr berechtigt, als unser Fall ein klassisches Beispiel des Curtiusschen Status varicosus darstellt, wie unsere Ausführungen an späterer Stelle ergeben werden.

Kasuistik.

Vor Eingliederung unseres Falles in die Systemanomalie des Status varicosus gilt es festzustellen, ob und in welchem Umfang die von Curtius angegebene Mitbeteiligung der visceralen Venen bei Status varicosus auch an Pfortadersystem und den Venen des Ösophagus zu beobachten ist. Die in dieser Richtung laufende, von Curtius mitgeteilte Kasuistik beschränkt sich, dem allgemeinen Charakter seiner Arbeiten entsprechend, auf nur wenige Beispiele, so daß eine den Varizen des Integuments konforme Gesetzmäßigkeit nur andeutungsweise nachzuweisen und die Beweiskraft dieser Fälle durch den ihnen scheinbar anhaftenden Zufalls- und Raritätswert herabgesetzt ist. Um diesen Einwänden zu begegnen und damit gleichzeitig auch für unseren Fall das Odium der Rarität auszuschließen, sind wir zu einer über das übliche

Maß hinausgehenden Besprechung des einschlägigen Schrifttums gezwungen. Wir glauben uns dazu um so mehr berechtigt, als es eine größere, unter konstitutionspathologischem Gesichtswinkel vorgenommene literarische Sichtung der Varicosis im Pfortaderbereich bisher nicht gibt. Da auch eine exakte Merkmalsanalyse der im Pfortadersystem möglichen phlebektatischen Bildungen nicht existiert, eine der phänotypischen Polymorphie des kutanen Status varicosus analoge Vielgestaltigkeit der Veränderungen aber zu erwarten ist, müssen zahlreiche morphologisch scheinbar divergierende Bildungen einbezogen werden. Ferner sind, auf Grund der ätiologischen Fixierung des Status varicosus in einer generellen Mesenchym-Anomalie, auch allgemeinere idiogenetische Mesenchym-Anomalismen der in Frage kommenden Venenbezirke zu berücksichtigen.

Unter einer Konstitutionsanomalie ganz allgemein verstehen wir alles das, was in morphologischer, funktioneller oder evolutiver Hinsicht als Plus- oder Minus-Variante über die durchschnittliche physiologische Variationsspanne hinaus von der statistisch gewonnenen Norm abweicht und genotypischen Ursprungs ist. Die wesentlichen Kriterien, die eine Konstitutionsanomalie als solche ausweisen, sind in diesem Begriff determiniert; es sind Heredität und Familiarität. Für die Varicosis der Haut- und Schleimhautvenen ist die Erblichkeit, für eine Reihe von Einzelmerkmalen außerdem die Dominanz des Erbgangs nachgewiesen und daher für die Diagnose Status varicosus, sofern es sich um das kutane oder OSLERsche Syndrom handelt, wichtigste und unerläßliche Bedingung. Es ist naheliegend, pars pro toto zu schließen und das Kriterium der Heredofamiliarität auch für die Venenanomalien des Körperinnern zu postulieren. Eine ausreichende Zahl brauchbarer Beobachtungen aus dem für unsere Fragestellung wesentlichen Pfortadergebiet, die eine sichere Heredität oder den bestimmten Erbmodus einer speziellen Phlebektasieform dieses Bezirkes erbracht hätte und damit obigen Analogieschluß stützen könnte, fehlt zur Zeit. Es wäre durchaus denkbar, daß die uns interessierenden visceralen Phlebektasieformen im Gegensatz zu denen der Körperoberfläche als latente Anlage mehrere Generationen symptomlos durchwandern, in der Aszendenz des Merkmalträgers also fehlen, wodurch der Geltungsbereich des Kriteriums der Heredität als phänotypisch nicht faßbar erheblich eingeschränkt würde. Wenn wir trotzdem eine gewisse Gesetzmäßigkeit der Vererbung annehmen, ist diese nur indirekt, doch mit voller Berechtigung aus dem besonders gearteten Charakter des Status varicosus als Systemanomalie zu deduzieren (s. unten). Ob neben dieser nicht auch Idiokinese, konstitutionelle Variation (Mutation), oder Wirkungen der Amphimixis bei starker Disharmonie der elterlichen Gene, oder etwa Alter und Altersunterschiede der Eltern (PEIPER, HALBAN) eine Rolle spielen, wäre bei der beson-

deren Morphologie und der Schwere der Manifestation im Pfortaderraum vielleicht auch zu bedenken. Andererseits könnte gerade die scheinbar mutativ auftretende intensive Belastung, wie wir sie in der Kasuistik mehrfach antreffen werden, Folge homozygoter Genmischung sein, wobei eine klinisch kaum in Erscheinung getretene Behaftung der Eltern unbeachtet blieb; es wäre dann naturgemäß eine reguläre Vererbung anzunehmen.

Der Nachweis der Heredität ist somit da, wo er gelingt, sicheres Kriterium der konstitutionellen Natur einer Veränderung; wo sich jedoch ein hereditärer Ursprung nicht nachweisen läßt, können trotzdem individuelle Anomalien per exclusionem dann als konstitutionell gedeutet werden, wenn bei sorgfältiger Prüfung die paratypische Genese ausgeschlossen werden kann (J. Bauer). Da wir unten vorwiegend auf ältere Veröffentlichungen zurückgreifen müssen, die die uns interessierenden varikösen Symptome von ganz anderen Gesichtspunkten abhandeln oder als zufälligen Nebenbefund kommentarlos wiedergeben, ist es verständlich, wenn die Prüfung etwaiger Heredität schon aus technischen Gründen sehr oft auf unüberwindliche Hindernisse stößt, weshalb wir uns in den meisten Fällen mit dem Ausschluß der exogenen Entstehung begnügen müssen.

Andererseits besitzen wir für den Status varicosus zwei weitere wertvolle diagnostische Hilfsmittel, handelt es sich hier doch nicht um eine Konstitutionsanomalie schlechthin, sondern um eine auf dem Boden allgemeiner konstitutioneller Schwäche des Mesenchyms erwachsende Systemanomalie des Venenapparates. Sie erweist ihren Systemcharakter durch die ausgesprochene Neigung zu kombiniertem Auftreten mehrerer Merkmale, ihre Korrelation zur allgemeinen mesenchymalen Konstitution durch gleichzeitiges Vorkommen anderer degenerativer Stigmen (Hanhart) an den Derivaten des Mesenchyms. Multiple Merkmalsbehaftung ist somit ein wesentliches Kriterium für die Diagnose Status varicosus, insbesondere dann, wenn in einem polymorphen Symptomenbild erbgenetisch festgelegte Merkmale des Status varicosus, etwa solche des Integuments, auftreten oder gleichzeitig Anomalien der Bindegewebsreihe vorliegen. Auf das Pfortadersystem übertragen, würde eine lückenlose Eingliederung dort vorgefundener phlebektatischer Veränderungen stets möglich sein, wenn innerhalb der pluriellen Behaftung des Individuums einzelne von Curtius als ererbt nachgewiesene Phlebektasieformen den Probanden schon a priori als Status varicosus-Träger prädeterminieren. Es muß dann der Schluß gezogen werden, daß die einmal vorhandene, sicher ererbte Konstitutionsanomalie des Status varicosus auch vor diesem visceralen Venenkomplex nicht haltgemacht hat, und somit auch die Disposition dieses Venenbezirks zur Ektasie ererbt sein muß.

Diese Kriterien haben den Vorzug, sowohl am Phänotyp der Sippe wie des Einzelindividuums gültige Anwendungsmöglichkeit zu bieten. Gerade für die unten folgende Kasuistik ist dies außerordentlich bedeutsam, da es für die Bewertung multipler Manifestation lediglich auf vollständige und genaue Berichterstattung der Symptomatologie ankommt, die wir, trotz mancherlei Ungenauigkeiten der Darstellung und Beobachtungsmängel, im allgemeinen erwarten dürfen. Wir befinden uns somit in Übereinstimmung mit RÖSSLE, der bei seinen konstitutionspathologischen Untersuchungen die hereditäre oder wenigstens konstitutionelle Natur einer krankhaften Erscheinung immer dann konstatiert, wenn sie sowohl beim Einzelindividuum zahlenmäßig gehäuft, etwa in Form multipler Lokalisation an einem System, als auch in Familien auf die Mitglieder in verschiedener Lokalisation verteilt auftritt.

Auf eine weitere Eigenart des Status varicosus soll noch hingewiesen werden, die namentlich für die Beurteilung kindlicher Varikositäten des Körperinneren Beachtung erfordert. Es handelt sich um die Manifestationszeit, die für den Status varicosus, durch Genkonstitution + konditionellen Einfluß gesteuert, starke Unterschiedlichkeit aufweist. Im allgemeinen gilt der von CURTIUS geprägte Satz, daß der Mensch erst allmählich in den Status varicosus hineinreift, weshalb in jugendlichem Alter oft nur ein ausgeprägtes Merkmal zu konstatieren ist. Bei noch nicht geschlechtsreifen Individuen sind wir berechtigt, auch dann nach Ausschluß der Peristase eine Konstitutionsanomalie anzunehmen.

Zusammenfassend wäre also grundsätzlich festzustellen, daß auch alle die Fälle visceraler Phlebektasiebildung, deren hereditärer Ursprung aus sachlichen oder technischen Gründen nicht aufzuzeigen ist, bei fehlender paratypischer Ursache und mehrfacher, verschieden gestalteter Belastung oder Vorhandensein anderer mesenchymaler Defekte, dem Status varicosus einzureihen sind.

Die Prüfung der Kasuistik ergibt nun für den Pfortaderbereich eine umfangreiche und bunte Mannigfaltigkeit der Symptome des varikösen Formenkreises. Sie erstreckt sich in erster Linie auf solche Bildungen, denen man früher eine gewisse morphologische wie genetische Selbstständigkeit und überwiegend blastomatösen Charakter zubilligte, die jedoch aus der modernen Geschwulstsystematik gestrichen und neuerdings als hyperplastische Abarten der Venektasie dem varikösen Symptomenkomplex eingefügt sind. Desungeachtet herrscht in der systematischen Nominierung mancher Formen immer noch ein Rest subjektiver Freizügigkeit, die bei dem polymorphen Erscheinungsbild venöser Ektasie trotz klaren Einteilungsprinzips für die Abgrenzung des Einzelfalles in praxi nicht zu umgehen sein wird. Für eine nicht unbeträchtliche Zahl solcher Grenzfälle müßte sich darum eine retrograde Diskussion als

unproduktiv und irreführend erweisen. Sie könnte dazu führen, das Bild der hier aufzuzeigenden varikösen Merkmale des Pfortadersystems durch fälschliche Einbeziehung eventuell nicht zugehöriger Formen zu verwirren. Um diese Gefahr zu vermeiden, und nicht zuletzt auch im Interesse sparsamer Raumbeanspruchung, sind wir gezwungen, die Auswahl der Kasuistik zu beschränken. Wir sind uns dabei bewußt, eine Reihe verifizierter Fälle des Status varicosus des Pfortadergebiets außer Acht zu lassen. Sie können nur beiläufig gestreift werden, da sie einer Symptomengruppe entstammen, die eine Anzahl ähnlicher, jedoch strittiger Befunde enthält. Es sollen somit, in Anlehnung an die eindeutige systematische Stellung des eigenen Falles als echte Varicosis, nur die Fälle eingehendere Berücksichtigung finden, die mit einiger Sicherheit innerhalb der varikösen Formenreihe als Phlebektasien oder Varikositäten registrierbar sind. Das restliche Material kann nur kurz referiert werden.

Nach Benda teilen wir die Dilatationserkrankungen des venösen Apparats in drei Rubriken:

1. Die diffuse, gleichmäßige, den Verhältnissen der betroffenen Vene entsprechend entweder zylindrische, serpentine oder zirsoide Form: die Phlebektasie.
2. Die unregelmäßig dilatierte, mit ampullärer Deformierung einhergehende Form: die Varikosität.
3. Phlebektasien oder Varikositäten lokaler Venenbezirke, die durch Verdrängung oder Usur des Zwischen- und Nachbargewebes geschwulstartigen Charakter annehmen: die venösen Angiome.

Während die unter Gruppe 1 und 2 fallenden Venenerweiterungen ein morphologisch einigermaßen klar umrissenes Bild ergeben, ist die Systematik der in Gruppe 3 untergebrachten sog. „venösen Angiome“ noch in mancher Hinsicht problematisch und wenig einheitlich.

Verfolgt man die Lehrmeinungen unserer autoritativen Forscher von Rokitansky bis zur Gegenwart, so ist ganz allgemein festzustellen, daß sich im Laufe der Zeit die morphologische Klassifizierung venöser Ektasien außerordentlich kompliziert hat und der Symptomenkreis der Varicosis um eine Anzahl früher exponierter Formen bereichert wurde. Die immer wieder hervorgehobene Schwierigkeit der morphologischen Abgrenzung einfacher Venenhypertrophie, Varicosis, angiomatöser Phlebektasie und echten Angioblastoms ist insofern gelöst, als heute die Mehrzahl der beiden letztgenannten Bildungen, soweit sie eindeutiges autonomes Wachstum vermissen lassen, der varikösen Formenreihe angegliedert sind. Es handelt sich dabei zur Hauptsache um die angiomatöse Ektasie mit mehr oder minder ausgeprägter kavernomatöser Tendenz, also das Angioma simplex (Teleangiektasie, Naevus vasculosus, seniles Angiom),

das Angioma cavernosum, den Varix anastomoticus, sowie das Angioma racemosum. Unter dem Aspekt der Phlebektasien des Pfortaderbereichs interessieren lediglich die drei erstgenannten Formen, da u. W. das venöse oder gemischte Rankenangiom im Pfortaderraum nicht auftritt.

Die Problematik des Angioms konzentriert sich im wesentlichen auf zwei Kernfragen: 1. Hyperplasie oder Neoplasma? 2. Venöse oder kapilläre Struktur?

Während Rokitansky, Ribbert, B. Fischer und ebenso Ziegler das Angiom noch als echte Geschwulst definieren, wird von Virchow, Förster, Borst, Benda, Ziegler, Kaufmann, Stämmler u. a. die Ansicht vertreten, daß das Angiom durch Ektasie und Wandhypertrophie präformierter Gefäße entstanden und demzufolge in den Kreislauf eingeschaltet ist. Borst rubriziert alle bei entzündlichen und organisatorischen Prozessen vorkommenden Gefäßbildungen, ferner die funktionellen Gefäßhypertrophien, und die Erweiterungen, nämlich Varizen, senile „Angiome" und kavernöse Kapillarektasien gemeinsam als reine Hyperplasien. Diesen stellt er den Naevus vasculosus und das Angioma racemosum als Hamartome gegenüber und faßt die mit geschwulstmäßiger Endothelwucherung und Gefäßneubildung einhergehenden Formen als Angioblastome zusammen.

Die strukturelle Natur des Angioms wird weniger einheitlich beurteilt, doch mehren sich die Stimmen, die den kapillaren Aufbau verneinen und die Gefäßräume des Angioms als Venolen oder venöse Präkapillaren auffassen. Benda bezeichnet sie als „Phlebektasien der kleinsten Gefäße", die, in Parallele zum Varix anastomoticus grobkalibriger Venen, alle Übergänge zum Hämangio-Kavernom darbieten können. Hodara betrachtet das Kavernom als die Schlußphase kleinkalibriger Venektasie. Ziegler denkt sich das kavernomatöse Gewebe entstanden durch Verschmelzung und Wandusur geschlängelter Venolen, gleichsam als Mikrovarix anastomoticus. Virchow und Borst erörtern die Möglichkeit der Kavernomentstehung aus dem Naevus teleangiektaticus. Es wird jedoch verschiedentlich in Zweifel gezogen, ob es eine Teleangiektasie in streng nominellem Sinne, also eine echte Kapillarektasie, in reiner Form überhaupt gibt. Bossards, Unnas und Mieschers histologische Befunde ergeben jedenfalls für die nach allgemeiner klinischer Terminologie als Teleangiektasien diagnostizierten Veränderungen das Bild dilatierter, allerfeinster Venengeflechte. Es besteht also, um mit Curtius zu sprechen, die Meinung Virchows auch heute noch zu Recht, der die Unterscheidung zwischen Teleangiektasie, Angiom und Phlebektasie lediglich als eine Angelegenheit der Konvention bezeichnet und feststellt, daß sich oft Übergänge finden von „einer Angiomform zur anderen".

Die Ätiologie dieser Angiome wird nahezu übereinstimmend auf eine kongenitale Ursache bezogen. Nach Wertheim spricht hierfür: 1. In der Mehrzahl der Fälle sind Angiome bei der Geburt bereits ausgebildet. 2. Sie treten oft familiär auf. 3. Nicht selten sind sie bei ein und demselben Individuum in verschiedenen Organen lokalisiert. 4. Bisweilen sind sie mit kongenitalen Mißbildungen anderer Natur kombiniert. Über die Art der wirksamen kongenitalen Faktoren gehen die Meinungen jedoch nach wie vor auseinander. Diejenigen Erklärungsversuche, die die letzte Ursache der Hämangiombildung in genetische Störungen des Z. N. S. oder der Spinalganglien verlegen, wollen wir deshalb übergehen, weil sie u. E. zu den angiomatösen Bildungen im Pfortaderbereich nicht in Beziehung zu setzen sind. Eine weitere Deutung ist die der Hamartose, als deren Vertreter hauptsächlich Albrecht, und mit gewisser formalgenetischer Abwandlung auch Ribbert, basierend auf Cohnheims Lehre von der embryonalen Keimausschaltung, zu nennen sind, und die seither in zahlreichen Veröffentlichungen wiederkehrt. Curtius reiht alle diese Formen dem Status varicosus ein, indem er teils korrelationsstatistisch, teils durch Beibringung kasuistischer Beispiele den Beweis erbracht zu haben glaubt, daß auch die Angiome, soweit sie nicht eindeutigen Geschwulstcharakter tragen, zwar seltener, doch in gesetzmäßiger Kombination mit Varizen aufzutreten pflegen. Es scheint dies insbesondere für den speziellen Fall der Oslerschen Angiomatose in überzeugender Weise gelungen.

Beide sich scheinbar gegenüberstehende Auffassungen bieten im Hinblick auf den maßgeblichen Einfluß, der jeweils dem Konstitutionellen eingeräumt wird, soviel Gemeinsames, daß die Frage nach einer etwaigen ätiologischen Verknüpfung hinsichtlich Zeitpunkt und Objekt der dysontologischen Termination berechtigt erscheint. Wir glauben, daß zwischen Hamartose und Gefäßwanddysplasie lediglich Unterschiede formalgenetischer Art bestehen, sie sich jedoch vom kausalen, ontogenetischen Standpunkt aus sehr wohl miteinander vereinbaren lassen.

Das Gefäßhamartom (Albrecht) wird in seinen Anfängen zurückgeführt auf eine fehlerhafte gewebliche Zusammensetzung im Sinne einer relativ überwiegenden Gefäßanlage, ist demnach im Rahmen der dysontogenetischen Gewebsanomalien unter die hyperplastischen Differenzierungsvorgänge der Gefäßanlage einzureihen. Die Anlagestörung äußert sich in Richtung einer Zunahme der Wachstumsenergie einer Gewebsart, für das Gefäßhamartom also des mesenchymalen, bzw. angioblastischen Anteils, unter Sprengung der korrelativen Gebundenheit zum Ganzen. Sie ist zu erklären durch eine mengenmäßige Abartung der Kräfte, die im normalen Fall die sorgfältig auf das Wachstum anderer Zelltypen abgestimmte Entwicklung des Gefäßapparats und deren gegenseitige

plastische Beeinflussung regeln. Am Beispiel der angiomatösen Gewebsanomalie der Leber, das uns eine Hamartose in noch wenig differenziertem Zustand demonstriert — Borst und Jaffé sahen direkte Übergänge zwischen noch unentwickelten Gefäßhamartien, einfachen Kapillarektasien und fertig ausgebildeten Kavernomen —, ist abzulesen, daß die gestörte Entwicklung nicht erst in der schon zum Angioblast gestempelten Zelle, sondern der originären Mesenchymzelle selbst zu suchen ist. Zeigen doch eine Reihe von Befunden (z. B. v. Falkowski, Eigler) innerhalb der angiomatösen Bezirke aktive, nicht differenzierte Mesenchymzellen, bzw. embryonale, mesodermale Synzytien. Falkowski und Eigler sprechen in ihren Fällen geradezu von einer generalisierten Systemerkrankung des Mesenchyms, da anderweitig lokalisierte Angiome histologisch identische Bilder ergaben.

Die allgemeine Venenwanddysplasie beruht auf qualitativ mangelhafter Ausdifferenzierung der Gefäßwandschichten, die sich schon bei gewöhnlicher Beanspruchung als funktionelle Unterwertigkeit kundtut. Dabei besteht eine scheinbar zweckvolle, weil vikariierende, doch in ihrer Auswirkung pathologische Neigung zur Hypertrophie, die wir im Initialstadium der Venenerweiterung ausnahmslos vorfinden. Kausalgenetisch ist die Venenwanddysplasie Teilerscheinung einer generellen, qualitativen Anomalie des Mesenchyms, deren letzter Ursprung von K. H. Bauer in die noch undifferenzierte Mesenchymmutterzelle hineinverlegt wird.

Wenn nun K. H. Bauer die Anomalien sämtlicher Derivate des Mesoderms trotz verschiedenartigster Symptomatologie (s. S. 17) auf eine gemeinsame Ursache, nämlich die in ihren Potenzen geschädigte Mesenchymzelle, und einen gemeinsamen Genfaktor bezieht, sind wir berechtigt, auch zwei am gleichen System vorkommende, nur formalgenetisch verschiedene, jede für sich in Störungen der Mesenchymzelle wurzelnde Abartungen auf ein und dieselbe, im Ursprung einheitliche konstitutionelle Schädigung des noch „omnipotenten“ Mesenchyms zurückzuführen. Die Praxis erweist die Richtigkeit dieser Überlegung; ist es doch eine geläufige Tatsache, daß zahlreiche als Hamartome anzusprechende Angiome multiples Auftreten bevorzugen, oft organbegrenzt, oft auch im Körper systematisiert vorkommen und häufig sowohl mit anderen Defekten und Anomalien der Bindegewebsreihe, wie auch mit den klassischen Symptomen des Status varicosus kombiniert in Erscheinung treten. Letzteres Vorkommnis veranlaßt Rössle, z. B. Leberkavernome oder Angioma racemosum zwar als andersartige, aber möglicherweise verwandte Fehlbildungen des Gefäßsystems im Rahmen des Status varicosus aufzufassen.

Gerade der Fall Eigler ist besonders geeignet, diesen Zusammenhang zu erhärten, da hier neben multiplen, im ganzen Körper disse-

minierten Angiomen zahlreiche andere Stigmen, u. a. schwere Varicosis manifest wurde (s. Tab. 1).

In folgendem sollen nun diejenigen Bildungen, die wir oben von einer genaueren Besprechung ausgeschlossen haben, kurz berücksichtigt werden. Es sind, unserer vorangestellen Einteilung gemäß, der Gruppe 3 zugehörende, also angiomatöse Veränderungen im Pfortaderraum, die ihre Venennatur nicht mit gewünschter Sicherheit erweisen, mehr oder minder enge Berührungspunkte zum Neoplasma verraten, oder exogene Entstehungsmomente nicht absolut ausschließen.

Die hierunterfallenden Angiome des Pfortadergebiets teilen wir zweckmäßig in radikuläre (Darm, Milz), trunkuläre und terminale.

I. Als radikuläre Angiome bezeichnen wir solche des Quellgebiets der Pfortader.

1. Digestionstrakt.

An dieser Stelle interessiert das relativ seltene kavernöse Hämangiom des Magen-Darmkanals in seinen verschiedenen Erscheinungsformen. Wir halten uns dabei im wesentlichen an die Einteilungsprinzipien Oberndorfers und Bensaudes.

a) Das diffuse, flächenhaft entwickelte Hämangiokavernom: Es ist beobachtet an Cardia, Magen, Dünndarm und Kolon, etwas häufiger im Rektum, wo nach Bensaude der allein auf den Mastdarm beschränkte (Fall Kausch, Tab. 3), und der sog. genito-rektale Typ zu unterscheiden sind. Makroskopisch ist der betroffene Darmabschnitt wie ein Schwamm komprimierbar und von blaurotem, kavernösem Gewebe breit durchsetzt, das in zirkulärer oder Längsrichtung angeordnet sein kann und meist in feinen, flachen Knoten beidseitig prominiert. Histologisch zeigen diese Tumoren den bekannten Aufbau des Kavernoms. Fortschreitendes Wachstum wird seltener berichtet, und dann gewöhnlich als kapilläre Sprossung (Hennig u. Schütt), meist aber vermißt (z. B. Kausch). Die Deutungen der einzelnen Beschreiber zielen überwiegend auf kongenitale Ursachen, zumal diese Bildungen häufig in früher Kindheit angetroffen werden. Die Beziehung dieser Gruppe zum Status varicosus ist von Curtius für die Fälle der genannten Autoren aufgezeigt worden. In diesem Sinne bemerkenswert ist weiter der Fall von Dujarier und Topous Khan mit multiplen Kavernomen an Sigmoid und Gallenblasentrakt, ferner die Kasuistik des genito-rektalen Typs, die stets mit Angiomen an Perineum, Skrotum, Penis oder Oberschenkel vergesellschaftet war.

b) Das zirkumskripte, solitäre Hämangiokavernom: Dieser Art Fälle sind nur wenige bekannt. Sie verteilen sich auf sämtliche Abschnitte des Verdauungskanals, sind wegen ihrer polypösen Form oft schwer von echten Varizen zu unterscheiden, zeigen jedoch die typische kavernomartige Struktur. Ihre konstitutionelle Abhängigkeit wird durch den Fall Kaspar (haselnußgroßer, kavernöser Knoten in Meckelschem Divertikel bei 15jähr. ♂) unterstrichen.

c) Das Haemangioma simplex: Diese Gruppe ist histologisch nicht ganz so einheitlich und typisch wie die des Kavernom. Das hier eingruppierte Angiom zeichnet sich bisweilen durch recht erheblichen Zellreichtum aus und zeigt häufig tumoröse Proliferation der Kapillarendothelien. Eine distinkte Grenze zum echten Endotheliom festzulegen, ist nicht möglich. Die auffallende Verwandtschaft zur endothelialen Geschwulst entrückt diese Formen automatisch einer engeren Beziehung zur Phlebektasie und damit auch unserer Fragestellung.

d) Außerdem ist der Magendarmtrakt in beachtlichem Maße an der Symptomatologie multipler Hämangiombildung, der sog. Angiomatose beteiligt. Wir werden späterhin mehrfach darauf zurückzukommen haben.

2. Milz.

Angiomatöse Bildungen der Milz sind äußerst selten. Sie pflegen in drei Formen aufzutreten.

a) Bei der ersten Gruppe handelt es sich um kleinere, häufig in der Mehrzahl vorkommende Angiome, die aus dichtgedrängten, meist dickwandigen Kapillaren oder Venen mit gut ausgebildeten Deckzellen zusammengesetzt sind und an hypertrophische Venenangiome erinnern. Sie sind mehrfach auch in GAUCHER-Milzen beschrieben. Gewächsbildung scheint nach LUBARSCH in keinem der Fälle vorzuliegen.

b) Die zweite Formengruppe umfaßt die großen, erhebliche Wachstumserscheinungen darbietenden, kavernösen Tumoren. Ihr geweblicher Aufbau stimmt in großen Zügen mit dem der kleinen Angiome überein, doch sind die Zwischensepten meist dünnwandiger und von etwas niedrigerem Endothel ausgekleidet. Die kleinknotigen Angiome zeigen ausgeprägte Übereinstimmung mit den kavernösen Leberangiomen und werden wie diese als embryonale Fehlbildung im Sinne von Hamartien aufgefaßt. LUBARSCH denkt auch an die Möglichkeit einfacher, herdförmiger Stauungsatrophie mit sekundärer Verdickung der Venensinus, während PICK primäre umschriebene Sinuserweiterungen als fehlerhafte Anlage des Gefäßapparates zugrunde legt und Zirkulationsstörungen für die weitere Entwicklung verantwortlich macht. Die tumorösen Angiome werden ebenfalls überwiegend als Hamartome angesehen, wobei es dann postfötal aus unbekannten Anlässen zur Gewächsbildung kommen soll.

c) Die dritte Form endlich ist die außerordentlich seltene diffuse Hämangiomatose. Die Milz ist von gröberen angiomatösen Höhlen und feinen Spaltbildungen regellos durchsetzt, das Parenchym völlig zurückgedrängt. Auch hier werden multiple Hamartien mit postembryonaler Endothelhyperplasie zur ursächlichen Deutung herangezogen (WASSILJEFF und PROTASSEWITSCH).

Abgesehen von der Neigung der zirkumskripten Angiomherde zu multipler Manifestation (MÜLLER: 33 erbsgroße Angiome) ist insbesondere auf die nicht seltene Angiombehaftung der GAUCHER-Fälle hinzuweisen, die von PICK als konstitutionelle Teilerscheinung des Morbus GAUCHER betrachtet und auf die gleiche, angeborene Abweichung des lymphatisch-hämatopoetischen Apparates bezogen wird. Vom konstitutionellen Standpunkt interessiert weiter ein Fall von KNOX, LEILA CHARLTON, wo man bei einem 38jähr. ♂ neben einem typischen Hämangiom der Milz eine Kleinhirnzyste vorfand, die aus einem Angiom hervorgegangen war. STAMM berichtet über einen Fall von multipler, herdförmiger Kapillarektasie der Milz, Cholesteatom des Kleinhirn und Tbc. pulm. bei 49jähr. ♂.

II. Als trunkuläre angiomatöse Verbildungen verzeichnen wir die des Pfortaderstammes einschließlich der großen Wurzelvenen.

Hierunter fallen die Veröffentlichungen sog. kavernöser Umwandlung der Pfortader. Wir konnten 33 derartige Fälle aus dem Schrifttum zusammenstellen. Hinzu kommen drei unveröffentlichte Fälle von BENDA (erw. i. Henke-Lubarsch, Bd. II) und CEELEN, außerdem ein autoptisch nicht verifizierter Fall von J. BAUER. Es handelt sich um Unterbrechung und Aufsplitterung der sonst wohl ausgebildeten Vena portae in eine Anzahl kleiner und kleinster, ektatischer, kavernomartig miteinander verschmolzener Venen, wodurch an der Leberpforte und im Ligamentum hepatoduo-

denale auf eine mehr oder minder begrenzte Wegstrecke hin anstelle des normalen Gefäßrohres ein kavernöses Gewebe in die Pfortader eingeschaltet erscheint, das eine Erschwerung für den Kreislauf und eine Disposition zur Thrombenbildung abgibt. Verschiedentlich sind derartige Bildungen auch an Milz- und Gekrösevenen beobachtet, bisweilen auch Übertritt des kavernösen Gewebes in die Leber, dabei den Glissonschen Strängen eine Strecke weit folgend. Diese eigentümliche Veränderung wird teils als postthrombotisches Rekanalisationsprodukt + hepatopetale Kollateralentwicklung angesehen (Heller-Köbrich, Dévé, Risel, Jores-Löb, Versé, Emmerich, Simmonds, Joss. de Jong, Gruber, Kaspar, Kuhr, Ehrenteil, van Creveld u. Levy, Falkenberg, Klemperer, Martin u. Klages), teils als angiomartige Bildung auf der Basis kongenitaler Fehlanlage (Pick, Beitzke, Hart, Meyer, Gross, Fleischhauer, Benda, J. Bauer). Es muß eingeräumt werden, daß organisatorische Prozesse nach Thrombosierung gelegentlich ähnliche Veränderungen zeitigen können. Dies trifft vor allem auf die Fälle zu, in denen Reste des elastischen Pfortadermantels sicher nachgewiesen oder nur relativ spärliche angiomatöse Bluträume gefunden wurden. Sie fallen deshalb im engeren Sinne nicht unter den Begriff des Pfortaderkavernoms, müssen jedoch erwähnt werden, weil durch sie einzelne Beobachter zu summarischer Verallgemeinerung des eigenen Kausalzusammenhangs verleitet wurden. Wir glauben jedoch für einen nicht geringen Teil der Fälle mit J. Bauer eine konstitutionelle Entwicklungsanomalie, oder, wie Benda formuliert, eine kongenitale, kavernomartige Mißbildung annehmen zu müssen. Ihre systematische Stellung im varikösen Symptomenkomplex wäre dann etwa die zwischen feinlumigem Varix anastomoticus und Kavernom (Benda), womit ihre Zugehörigkeit zum Status varicosus durchaus im Bereich des Möglichen läge[1]).

III. Als terminale Angiombildungen bezeichnen wir die der intrahepatischen Pfortaderverästelung und des angeschlossenen Kapillarnetzes.

a) An erster Stelle ist das recht häufige Kavernom der Leber zu nennen, das allgemein als Prototyp des nicht blastomatösen Hämangiokavernoms angesprochen wird. Makroskopisch handelt es sich um oft deutlich abgekapselte, jedenfalls umschriebene, feinporige Bezirke, die ohne tumorartige Raumbeanspruchung in die gewebliche Kontinuität der Leber eingebettet liegen. Histologisch ergibt sich ein dem

1) Wir verweisen im übrigen auf die noch ausstehende Veröffentlichung des Falles Ceelen, der weitgehenden Aufschluß über die Natur dieser Veränderung zu geben verspricht. Hier sei ein kurzer Befundbericht mitgeteilt, den wir dem Bearbeiter des Falles, Herrn Dr. Grote, verdanken.

41jähr. ♀. Nie ernstlich krank. Vor 4 Jahren im Anschluß an Fehlgeburt erstmalig starke krampfartige Schmerzen im Bauch, Durchfälle und Ascites. Vor 2 Jahren Feststellung einer Milzvergrößerung. Vor einem halben Jahr Wiederauftreten der früheren Beschwerden; Röntgenbestrahlung der Milz; Diagnose: Lymphogranuloma abdominale. Wenig später erneut in ärztlicher Behandlung; Diagnose: Splenomegalie bei Leberzirrhose, Verdacht auf Pfortaderthrombose. Milzexstirpation. Am Tage nach der Operation Tod infolge Kreislaufschwäche.

Die Obduktion ergab: sog. „kavernöse Umwandlung“ der Pfortader; Milztumor (25:16:7 cm).

Mikroskopisch: kein Anhalt für postthrombotische Entstehung der „kavernösen“ Pfortaderverbildung. Generalisierte Gefäßveränderung in allen untersuchten Organen (Leber, Milz, Nieren, Lungen, Uterus) im Sinne einer Varicosis und Phlebosklerose.

Schwellkörper der normalen Anatomie ähnliches Bild mit kommunizierenden Hohlräumen und dünnen, endothelbesetzten Scheidewänden. Die nach mannigfaltigen Deutungsversuchen dank RIBBERT, SCHMIEDEN und ALBRECHT heute herrschend gewordene Meinung über ihre Ätiologie ist die der lokalisierten Fehlbildung, wobei man annimmt, daß wohl der Mesenchym- und Gefäßapparat der Leber zur Ausbildung gelangt, nicht aber die entodermale Komponente der primären Leberzellschläuche. Hier ist besonders die Tatsache zu vermerken, daß diese Kavernome oft bei Neugeborenen und in früher Kindheit, außerdem in derselben Leber überaus häufig in größerer Zahl (Fall PAYNE etwa 50), und nicht selten zusammen mit gleichartigen Bildungen anderer Organe, oft auch unter dem Bilde allgemeiner systemisierter Angiomatose angetroffen werden (z. B. ULLMANN[1]). Des öfteren sind Kavernome auch mit anderweitigen, als angeborene Dysontogenien anzusprechenden Bildungen, z. B. Leberadenomen, Leberzysten oder Zystennieren vergesellschaftet (z. B. Fall v. MEYENBURG). Sicherlich bestehen auch engere Beziehungen zwischen Leberkavernom und allgemeiner Venenwanddysplasie. So sah RÖSSLE z. B. eine Reihe autoptisch verifizierter Fälle, wo sich bei Mitgliedern typischer Status-Varicosus-Familien Kavernome der Leber fanden.

b) Eine zweite, allerdings seltenere und etwas strittige angiomatöse Verbildung der Leber ist die besonders von JAFFÉ untersuchte diffuse kapilläre Ektasie, die weitgehende Identität mit der Leberangiomatose des Rindes aufweist. Während HERXHEIMER morphogenetische Beziehungen zum Leberkavernom ablehnt, glaubt BORST, daß alle Übergangsstadien zum ausgebildeten kavernösen Bezirk vorhanden sind. In ähnlicher Weise äußert sich auch JAFFÉ. Desungeachtet ist die ätiologische Beurteilung der kapillären Ektasie durchaus einheitlich. Sie wird wie das echte Kavernom als Hamartie der mesodermalen Leberanlage gedeutet. Fälle von v. FALKOWSKI (20 T. a. Säugling mit Angiomen an Haut, Leber und Milz, daneben in beiden letztgenannten Organen Hamartien anderer geweblicher Zusammensetzung) und JAFFÉ (Fall 2: 34jähr. ♀ mit multiplen Angiomen der Med. oblongata, des Rückenmarks und der Leber, Syringomyelie, Zystenpankreas und Nierenzystchen) zeigen eindeutig die generelle konstitutionelle Belastung des mesenchymalen Systems, während EIGLERS Fall außerdem klare Beziehungen zum Status varicosus aufzeigt (s. Tab. 1).

c) Als weitere, äußerst seltene Gefäßveränderung ist noch die sog. Peliosis hepatis zu erwähnen, die gelegentlich und dem Anschein nach ausschließlich bei Tuberkulösen gefunden und teils als agonale Blutung aus „Kapillaraufbrüchen" (MEYER), teils als echte Angiektasie (MITTASCH, SCHROHE) aufgefaßt wird. Neuere Untersuchungen durch GRÄTZER haben den Beweis erbracht, daß diese eigentümlichen Herde wahrscheinlich tuberkulotoxischen und chronisch entzündlichen Einflüssen sowie lokalen Kreislaufbehinderungen ihre Entstehung verdanken. Nach GRÄTZER sollen keine Anknüpfungspunkte zur primären, diffusen Kapillarektasie bestehen. Doch scheint hier noch manches ungeklärt, was vor allem darin zum Ausdruck kommt, daß die Bearbeiter dieses Gebiets einzelne Fälle der Literatur mal zu dieser, mal zu jener Gruppe zählen. Für den von SCHROHE veröffentlichten Fall halten wir die Einordnung sowohl zur einen, wie zur anderen Erscheinungsgruppe für verfehlt. Er gehört mit Wahrscheinlichkeit zur primären Phlebektasie, zumal der Leberbefund durch anderweitige, klare Symptome des Status varicosus ergänzt wird (s. S. 91).

---

1) Eine Zusammenstellung derartiger Beobachtungen findet sich bei HERXHEIMER in Henke-Lubarsch, Bd. V, 1.

Ösophagusvarizen.

Nach diesem Überblick über die fernerliegende, zum Teil noch etwas strittige Kasuistik treten wir nunmehr in die Besprechung der eigentlichen Phlebektasien des Pfortaderraums ein, d. h. derjenigen Gefäßverbildungen, die durch Zustandsbild oder Herkunft den einigermaßen sicheren Schluß auf Zugehörigkeit zum venösen Kreislaufschenkel gestatten. Selbstverständlich sind nur solche Fälle aufgenommen, für die eine anatomisch begründete exogene Deutung nicht zu eruieren war.

Wir beginnen mit dem Bericht über die in Ösophagus und Magen beschriebenen Venektasien. Morphologisch gesehen, unterscheidet die Literatur am Ösophagus diffuse röhrenförmige Phlebektasien oder Varizen, und sakkuläre, als kleine umschriebene Knötchen imponierende, phlebektatische Bildungen. Es bestehen jedoch fließende Übergänge beider Formen sowohl untereinander, wie auch zum großen Varix anastomoticus einerseits und zur kleinkalibrigen angiomartigen Phlebektasie andererseits. Die morphogenetische Einheit dieser Phlebektasiearten ist gesichert (Benda).

Die letztgenannte Varizenform wird, soweit es sich um isolierte Bildungen der Ösophagusvenen handelt, im Schrifttum rein summarisch abgehandelt. Als einzigen kasuistischen Beitrag fanden wir einen Bericht von Möller, der bei einer 68jähr. ♀ fünf submuköse, runde, hanfkorngroße, zirkumskripte Phlebektasien im mittleren Ösophagus sah und eine Stauungsursache nicht feststellen konnte. Mikroskopisch erwiesen sie sich als feine sakkiforme Varizen, im Bautyp ähnlich den umschriebenen Venektasien des Darms. Die zirkumskripte Form der Ösophagus-Phlebektasien ist nach Zenker und Benda bei alten Leuten „ein ganz gewöhnlicher Befund“ und wird von ihnen als Teilerscheinung seniler Involution gedeutet. Curschmann beobachtete Ähnliches, läßt aber die Frage ihrer Genese ausdrücklich offen; er schreibt der portalen Stauung jedenfalls keinerlei Einfluß zu und wendet sich entschieden gegen die Auffassung von Hanot und Fleiner, die chronischem Alkoholismus und Abusus sonstiger Reizstoffe selbständige, ursächliche Bedeutung beimessen. Duret und Blume diskutieren mangels einer anderen befriedigenden Ätiologie physikalische Abflußbehinderungen bei der normalen Atmung und sehen in der periodischen Volumvergrößerung des Thorax die Triebkraft für das Pfortaderblut, zu einem Teil über den Weg des geringsten Widerstandes den Magen- und Ösophagusvenen zuzufließen, unter Vermeidung der inspiratorisch unter erhöhtem Druck stehenden Leberbahn. Die so zustandekommenden remittierenden Kongestionen sollen dann endlich die Ektasie erzwingen. W. Fischer berichtet, daß solche Phlebektasien zwar bei älteren Menschen angetroffen werden, dann aber bei

solchen, „die überhaupt in ihrem Körper eine Neigung zur Varizenbildung haben, ohne daß eine örtliche Ursache vorzuliegen braucht". Raisch hält ihr Vorkommen bei älteren Menschen, die sonst keinerlei Tendenz zur Krampfaderbildung aufweisen, für äußerst selten und betont, daß sie ohne sonstigen Anlaß bei solchen Individuen aufzutreten pflegen, die eine angeborene Disposition zur Ektasie besitzen und diese meist durch mehr oder minder ausgeprägte Behaftung anderer Körperteile dokumentieren. Nach Ribbert entstehen diese Venektasien der Speiseröhre wahrscheinlich auf Grund kongenitaler Schwäche der Venenwand; er verweist ebenfalls auf das häufige Zusammentreffen mit anderweitig lokalisierten Phlebektasien. Kaufmann erwähnt das vorzugsweise Befallensein höherer Lebensalter und als seltenes Ereignis im Ösophagus das kongenitale Auftreten der Phlebektasie; er hält daneben auch die rein mechanische Entstehung für nicht ausgeschlossen. Aus den Erfahrungen unseres Instituts möchten wir mitteilen, daß wir derartige Phlebektasien durchaus nicht nur im höheren Alter sahen, allerdings selten in reiner Knötchenform, sondern meist eingeschaltet in den Verlauf feinster phlebektatischer Netze. Wir beobachteten sie in letzter Zeit mehrfach bei Kindern und Personen mittleren Alters, oft als gerade noch mit dem bloßen Auge erkennbare Prominenzen und Flecke. Stauungsursachen lagen nicht vor. Wir möchten annehmen, daß sie deshalb bei alten Menschen häufiger zur Beobachtung kommen, weil 1. prozentual weit mehr ältere Individuen obduziert werden, 2. die Schleimhautdecke bei Senilen gewöhnlich atrophisch und darum stärker durchscheinend ist, 3. die Venektasien im Alter auf Grund durchschnittlicher Spätmanifestation (Curtius) allgemein häufiger sind und meist gröberen Charakter tragen, und 4. bei jüngeren Personen durchweg seltener vermutet werden. Solange nicht an einem größeren Sektionsmaterial systematisch durchgeführte und statistisch ausgewertete Belege vorliegen, ist eine unanfechtbare Deutung im Sinne des Status varicosus zwar nicht möglich, doch möchten wir, ohne präjudizieren zu wollen, in Erweiterung der Ansicht Ribberts die primäre, genotypische Dysplasie nach Curtius als unabdingbare genetische Voraussetzung zum wenigsten für das Gros der Fälle für in hohem Grade wahrscheinlich erachten und exogene Faktoren lediglich als zusätzliche Hilfsursachen werten. Wir berufen uns dabei auf die oben zitierten Meinungen und unsere eigenen Befunde, sowie auf die Tatsache, daß derartige Phlebektasien nicht selten gehäuft und mit gleichartigen oder verwandten Formen gemeinsam auftreten. Bisweilen sind außerdem andere konstitutionelle Stigmen nachweisbar. So wies beispielsweise ein kürzlich obduzierter 16jähr. ♂ eine ausgesprochene heredodegenerative Belastung auf, die sich in Hypogenitalismus, Hirn- und multiplen Rückenmarkstumoren, beidseitigem Pes equinovarus, zahlreichen

kleineren Organabnormitäten und, als einzigem varikösem Symptom, in zahlreichen perlartigen Ösophagusvarizen manifestierte.

Die weitaus häufigste Varizenform der Speiseröhre ist die diffuse variköse Ektasie der submukösen Venengeflechte, die das Ausbreitungsgebiet der Vena oesophagea inf. zu bevorzugen scheint. Sie werden von einer großen Zahl von Autoren als mehr oder weniger regelmäßiges, pathognomonisch wie prognostisch wichtiges Vorkommnis bei portalen Stauungszuständen beschrieben, so besonders bei Zirrhose und Lues der Leber, Pfortaderthrombose und -sklerose, Morbus Banti u. a., meist mit Beteiligung der kardialen und präkardialen Magenvenen, und erreichen oft geradezu monströse Ausmaße, wie die exzessiven Bildungen der Fälle Saxer, Pick, Gohrbandt u. a. beweisen. Diese Varizen werden, soweit sie eben mit chronischer Sperrung des Pfortaderabflusses einhergehen, als kollaterale, hepatofugale (Pick) Umleitungsbahn definiert. Sie wirken, rein teleologisch betrachtet, als anatomisch vorgebildetes, natürliches Ventil, das in Form eines gleichsam schlummernden Anastomosennetzes dem Körper als physiologische Reserve zur Verfügung steht und durch Bahnung, Ektasie und aktivitätshypertrophische Wandreaktion zu einer wirksamen, Pfortader und obere Cava unmittelbar verbindenden Umgehungsbahn ausgebaut wird. Diese ektatischen Geflechte stellen an sich nichts Krankhaftes dar, werden vielmehr erst bei Verstärkung bzw. längerem Fortbestehen des zu kompensierenden Anlasses durch übermäßige funktionelle Beanspruchung ins Krankhafte, d. h. Variköse gesteigert. Während noch Chautemps u. a. glaubten, als zusätzliche Vorausbedingung für die Genese der Kollateralvarizen des Ösophagus eine primäre Wanderkrankung und die damit verbundene Tonusminderung fordern zu müssen, wird heute die vermehrte Arbeitsleistung mit konsekutiver Anpassung durch Dilatation und Hypertrophie als wesentlicher Faktor angesehen, und die weitere Entwicklung in Richtung des echten Varix lediglich auf ein Übermaß an Beanspruchung bei fortwirkenden hämostatischen Druckverhältnissen zurückgeführt.

Auffallend ist jedoch, wie auch neuerdings wieder von Rössle betont wird, die außerordentliche Variabilität der kollateralen Ösophagusvarizen in ihrem quantitativen und qualitativen Verhalten unter sonst gleichen Bedingungen, weiterhin die häufige Inkonstanz, mit der bei gleichen portalen Ursachen einmal diese, einmal jene Umleitungsbahn zur Ausbildung kommt. So sind beispielsweise Leberzirrhosen mit äußerst dürftiger, ja gänzlich fehlender Kollateralenausbildung gar nicht so selten, was Curschmann, Bendz u. a. veranlaßte, die erheblichen graduellen Unterschiede in Ausgiebigkeit und Anordnung auf individuelle Verhältnisse des Venensystems zu beziehen. Denselben Schluß zieht Wachner, der unter 19 Fällen von Leberzirrhose oder Milzvenenthrombose nur

zweimal Ösophagusvarizen beobachten konnte. Ähnliches berichten BETTIN, MONAUNI und LOTHEISEN. ZENKER und CURSCHMANN geben an Hand eines reichen Materials von Leberzirrhosefällen zahlenmäßige Angaben über die Häufigkeit von Varizen der Speiseröhre. Der Vergleich dieser Zahlen unterstreicht die große individuelle Unterschiedlichkeit in der Entwicklung der Ösophagusvarizen mit besonderer Deutlichkeit: ZENKER vermißte bei Leberzirrhose in 94,5% der Fälle Varizen des Ösophagus, während CURSCHMANNS Statistik das umgekehrte Verhältnis bietet. CURSCHMANN weist ferner darauf hin, daß gerade seltenere oder gänzlich abnorme Kommunikationen zwischen Hohlvenen und Pfortader den Prädilektionssitz variköser Ektasien abgeben. Er vertritt weiterhin die Meinung, daß außerdem individuelle, zumeist angeborene Verschiedenheiten der Widerstandskraft einzelner venöser Gebiete gegen kollaterale Beanspruchung anzunehmen sind.

Neben solcher, mehr regional gebundener Veranlagung dürften für die kollateralen Bildungen der Speiseröhre zweifellos auch allgemeinere strukturelle Wandverschiedenheiten von Bedeutung sein. Diese scheinen dem gesamten Venensystem in ähnlicher Weise anzuhaften, wie die hinreichend bekannte Neigung der Vene zu gestaltlicher und topographischer Variation. Vor allem ist es KAUFMANN, der auf derartige Vorkommnisse nachdrücklichst verweist. Er betont die unterschiedliche Resistenz der Venenwand und bemerkt, daß schon in der Norm gleiche Venen bei verschiedenen Individuen weitläufige Unterschiede in Wanddicke und -struktur darzubieten pflegen, und die Venenwand zweifellos angeborene, kräftig entwickelte wie auch in toto schwächere Stellen besitzt. Gerade letztere werden von BACHMANN als Ausgangspunkte der Varizen bewertet. KOCHER nennt diese disponierenden Strukturverhältnisse geradezu „prävariköse Zustände" und hält sie für lediglich graduell verschieden vom fertigen Zustandsbild ausgebildeter Varicosis, womit also der formalanatomische Variantenreichtum des venösen Systems sinngemäß durch einen ebensolchen der Qualität ergänzt wird. Es steht demnach als spezifische Eigentümlichkeit der Vene fest, daß schon gesunde Individuen in Zahl, Verlauf, Kaliberstärke, Bautyp und Qualität der größeren Venen und erst recht der kleinen Anastomosen erheblichen Inkongruenzen unterworfen sind. Diese Tatsache dürfte schon dafür sprechen, daß der Stauungsfaktor kaum oder nur in seltenen Fällen Alleinursache der kollateralen Varicosis der Speiseröhre ist.

Als weitere, grundlegende Eigenschaft besitzt das Venensystem nach BENDA die besondere Fähigkeit, auf erhöhte funktionelle Inanspruchnahme mit Wandhypertrophie und Lichtungsvergrößerung zu reagieren, wie das VIRCHOWsche Beispiel der uterinen Schwangerschaftsphlebektasien lehrt. Es ist anzunehmen, daß diese potentielle Wachstumsenergie auf

Grund individuell variabler Reizschwelle einmal mehr, einmal minder leicht auslösbar ist, und analog den formalmorphologischen Verhältnissen hinsichtlich Maß und Reichweite der Reaktion ebenso variiert, zumal die Latenz dieses plastischen Vermögens der Vene schon normalphysiologisch aufgelockert erscheint. Die funktionelle Qualität des aus Hypertrophie und Dilatation hervorgegangenen Produktes der Kollateralvene wird dementsprechend auch bei gleicher Belastung im Einzelfall erheblich divergieren, womit gleichzeitig der der Gefäßwandzelle zukommende Ursachenanteil für Entstehung und weiteres Schicksal der Phlebektasie von Fall zu Fall in verschieden hohem Maße vorausbestimmt ist.

Vorstehend bedachte Zusammenhänge stellen somit schon für den Bereich des Normalen eine stärkere Abhängigkeit des Venensystems von der Konstitution klar heraus. Müssen wir doch feststellen, daß der Vene eine über das sonst vom Körper geübte Maß hinausgehende Neigung zur Abweichung vom Idealtyp eigen ist, was sich in einer nach allen Richtungen hin verbreiterten Variationskurve ausdrückt. Die greifbaren Merkmale dieser erhöhten konstitutionellen Unterschiedlichkeit werden durch die gehäuften Variationen der Form und der strukturellen Qualität, sowie die verschiedenartige Reaktion der ruhenden Wachstumstendenzen und deren Folgen dargestellt. Daß bei dieser so außergewöhnlich weitzuziehenden physiologischen Schwankungsbreite die Grenzen zur Anomalie nicht scharf gezeichnet sein können, und ein mannigfacher Übertritt ins Reich der Konstitutionsanomalie zu erwarten ist, kommen wir schon aus dieser Überlegung heraus zu dem Schluß, dem Venensystem eine besondere Neigung zu konstitutioneller Abartung zuzuerkennen.

So spielen auch im speziellen Falle der kollateralen Varicosis der Ösophagusvenen konstitutionelle Faktoren im Kreis der Entstehungsbedingungen eine grundlegende Rolle, wobei es sich um primäre Abweichungen von jeweils verschieden starkem Ausschlag sowohl der Zahl, der Gestalt wie auch der Struktur oder der Reaktionsfähigkeit auf Wachstumsreize handeln kann. Das Maß der Abartung liegt für den Durchschnittsfall der Praxis wohl meist noch innerhalb der Grenze physiologischer Variation. Es ist jedoch der Grad der stauungsmechanischen Einflüsse jeweils in Beziehung zu setzen zu Tempo der Entwicklung und Intensität der Varizen, und so die konstitutionelle Beteiligung abzugrenzen. Je nach dem Ergebnis dieser Abwägung ist der konstitutionelle Anteil im Ursachenkomplex der Kollateralvarizen als physiologische Variante, als Grenzfall oder als mehr oder weniger weit die physiologische Schwankungsbreite überschreitende konstitutionelle Abnormität festzulegen. Letztere darf wohl dann mit Sicherheit angenommen werden, wenn beispielsweise bei geringfügigem, erst kurze Zeit wirksamem Stauungsanlaß ausgedehnte und weitlumige, vielleicht

schon sklerosierte Varizen in unverhältnismäßig schneller Frist zur Ausbildung gekommen sind. Sicherlich bestehen fließende Übergänge zwischen einer solchen konstitutionell mitbewirkten Kollaterale und dem echten „idiopathischen" Speiseröhrenvarix — wie er unten zu besprechen sein wird —, zu dessen Entwicklung es der absoluten hämostatischen Druckerhöhung nicht mehr bedarf, da hier die Ektasie bereits durch gewöhnliche physiologische Beanspruchung der konstitutionell weitergehend abgearteten Vene erreicht wird.

Lediglich der Vollständigkeit halber soll noch der Arbeit von SCHLAEFKE Erwähnung getan werden. SCHLAEFKE kommt hauptsächlich an Hand eines aus Varizen der Speiseröhre verbluteten Falles von stark fortgeschrittener Leberzirrhose, wo trotz hochgradiger histologischer Merkmale der zirrhotischen Gefäßverödung nach Ansicht des Autors eine portale Kreislaufbehinderung nicht bestanden haben soll, zu dem ohne weiteres getätigten und verallgemeinerten Schluß, Ösophagusvarizen schlechthin auf kongenitale Anlagestörung zurückzuführen. Die kaum stichhaltige Beweisführung SCHLAEFKES soll hier nicht weiter erörtert werden.

Zitieren wir zum Schluß die Ansicht ROHNERS (GRAWITZ), der auf Grund vorsichtiger Prüfung seines Materials zu der Auffassung neigt, daß die erste Anlage auch für die kolleteralen Varizen wahrscheinlich kongenital sei, und zwar im Sinne einer relativ zu weitlumigen Fötalentwicklung der betroffenen Venenbezirke. Die Unbeweisbarkeit dieser Behauptung und der Widerspruch zu unserer eigenen Auffassung ergeben sich von selbst. Wenn ROHNER außerdem in den Zirkulationsstörungen bei Leberzirrhose lediglich die Ursache zur Rupturierung des kollateralen Varix sehen will, ihnen aber keinerlei Bedeutung für dessen Entstehung beimißt, so glauben wir damit den Einfluß dieser Kräfte erheblich unterschätzt.

Neben der so überaus häufigen Varicosis der Ösophagusvenen bei Stauungszuständen im Pfortaderraum ist die Zahl der sog. idiopathischen Fälle außerordentlich gering. Wir fanden bei eingehender Prüfung des Schrifttums nur 16 Beobachtungen dieser Art, die in nachstehender Tab. 1 nach konstitutionspathologischem Gesichtspunkt zusammengestellt und zu einem Teil bereits von CURTIUS dem Status varicosus eingegliedert sind. Die relativ geringe Ausbeute ist u. E. dadurch hinreichend erklärt, daß bis in die jüngste Zeit meist nur solche Venektasien der Speiseröhre klinische wie anatomische Beachtung fanden, die durch Ruptur und oft tödliche Hämatemesen in verstärktem Maße Interesse beanspruchten, was aus unserer Zusammenstellung klar hervorgeht. In Anbetracht der durchaus nicht regelmäßigen, weil weitgehend zufallsbedingten Rupturierung dieser Phlebektasien ist anzunehmen, daß eine weitere Anzahl äquivalenter Beobachtungen als symptomfreie Nebenbefunde der Veröffentlichung vorenthalten blieben.

Morphologisch handelt es sich hier um den gleichen Typ, wie er bei den Kollateralvarizen beschrieben ist. Gestaltliche Mischformen pflegen allerdings auch hier an der Tagesordnung zu sein, was in der verschiedenartigen Benennung (Spalte 4 der Tabelle) zum Ausdruck kommt.

Vorzugsweise scheinen Männer aller Alterskategorien befallen zu sein, doch läßt die geringe Zahl der Fälle einen verallgemeinernden Rückschluß nicht zu. Bemerkenswert ist hingegen, daß in einem Viertel der Fälle Ösophagusvarizen im Kindesalter zur Beobachtung kamen, was an sich schon berechtigt, konstitutionelle Faktoren für die kausale Genese derartiger Phlebektasien verantwortlich zu machen. Meist war jedoch das Fehlen jeweder Stauungserscheinungen im Pfortadersystem den Autoren Veranlassung, sich im Sinne einer kongenitalen Abartung zu entscheiden, oder die Frage der Entstehung offen zu lassen. Nur wenige Autoren haben versucht, anderweitige Entstehungsmomente nachzuweisen, die jedoch nach dem Stande unseres heutigen Wissens nicht mehr stichhaltig sind. So ist die Erklärung von Bendz u. E. zu sehr mit Prämissen belastet. Auch Curschmann hält für den Fall Bendz eine mechanische Entstehung nicht zutreffend und bezeichnet die Ösophagusvarizen in Ermangelung einer plausiblen Erklärung als „idiopathisch“. Abgesehen, daß sichere Beobachtungen zur Stütze der Bendzschen Hypothese nicht vorliegen, müßten wir in seinem Fall gewisse Stauungsveränderungen der Leber erwarten. Ist es doch in hohem Grade unwahrscheinlich, daß die von Bendz unterstellten periodischen Anstauungen in der Leber zwar mittelbare Folgen von beträchtlichem Ausmaß in Form ausgedehnter kollateraler Varizen hervorgerufen haben sollen, in der Leber selbst aber als unmittelbar den remittierenden Steigerungen des Kapillardruckes ausgesetztem Organ keine anatomischen Stauungsmerkmale nachweisbar waren. Der Meinung Letulles ist entgegenzuhalten, daß eine kollaterale Umleitung des gestauten Mesenterialvenenbluts zur Vena oesophagea inf. ohne Einbeziehung der ausdrücklich als nicht erweitert angegebenen Magenvenen eine anatomische Unmöglichkeit darstellt, zumal auch von einer Mitbeteiligung der Venen in Omentum minus, Zwerchfell oder Lig. gastrolienale nicht die Rede ist. Da Leber und Pfortader intakt befunden wurden, betrachten wir diesen Fall als hierher gehörig, wobei wir die Varicosis des Ösophagus und die „ungeheure Dilatation“ der Venae mesaraicae als koordinierte Merkmale derselben konstitutionellen Ursache ansprechen und Thrombose und Milztumor als sekundäre Komplikationen primärer Varicosis betrachten. Die Deutung Mullers, Phlebektasien der Speiseröhre als direkten Effekt des chronischen Alkoholmißbrauchs anzusehen, bedarf keiner weiteren Widerlegung. Man könnte mit Recht fragen, warum nicht auch die präösophagealen Abschnitte des Digestionstrakts, die völlig gleichen Einwirkungen ausgesetzt sind, ebenso erkranken. Auch Curschmann hält eine solche Entstehung für ausgeschlossen und meint, „Muller werde darin wohl wenig Nachfolger finden“. Im Falle Jolasse wäre daran zu denken, ob nicht die partielle Sklerosierung der intrahepatischen Pfortaderäste für die Varicosis der

Tabelle 1. Ösophagus-Varizen.

Autor	Alter, Geschlecht	Allgemeine Klinik und Pathologische Anatomie	Phlebektasien des Ösophagus	Kombinat.-Symptome des Status varicosus, konstitutionelle Stigmen, Heredität	Ätiologie des Autors
HASSE (1841) I	2 Jahre ♂	Keine Stauungsursache. Abdominalorgane o. B.	Varizen.	Hämorrhoiden.	
II	70 Jahre ♂	Keine Stauungsursache, insbes. keine Leberzirrhose.	Varizen.	Hämorrhoiden.	Hereditäre Disposition zur Venektasie.
III	65 Jahre ♂	Wie bei Fall II.	Varizen.	Hämorrhoiden.	
BRISTOWE (1857)	48 Jahre ♀	Ex. durch Hämatemese. Herz, Lunge und Leber o. B. Milztumor.	Submuköse Varizen, besonders in der unteren Hälfte. Ruptur.		Nicht geklärt. Stauungsgenese abgelehnt.
LE DIBERDER et FAUVEL (1858)	71 Jahre ♂	Hämatemesen. Ex. an Grippe und Pneumonie. Keine Leberzirrhose oder sonstige Stauungsursache.	Starke Erweiterung und Schlängelung der Venen im ganzen Ösophagus.		Nicht geklärt.
ROKITANSKY (1861)	44 Jahre ♂	Häufiges Blutbrechen Ex. durch Verblutung. Multiple hämorrhagische Erosion im Magen.	Submuköse Varizen im auffällig dilatierten unteren Drittel.		Nicht geklärt.
EBERTH (1880)	40 Jahre ♂	Chronische Gastro-Enteritis. Rezidivierende Hämatem. u. Melaen. Ex. durch Verblutung. Leber und Milz etwas vergrößert, sonst o. B. Alte Ulcusnarben im Magen.	Bis bleistiftdicke Varizen d. unteren Hälfte. Ruptur.	Multiple Kavernome der Leber. Hämorrhoiden. Mutter und mehrere Geschwister leberleid.	Variköse Disposition (+) chron. Hyperämie infolge d. Magen-Darmerkrankung.
BENDZ (1884)	56 Jahre ♂	Bronchitis und Emphysem. Ex. an Dyspnoe u. Entkräftung. Autopt. keine Stauung in Leber und Pfortader.	Gänsefederkieldicke, submuköse Varizen d. unteren zwei Drittel.	Ausgedehnte Magenvarizen. Abnorme Leberfurchen.	Die wegen dauernder Atemnot respirat. stärker tätige Bauchpresse bedingt periodische Stauung der Leber: Kollateralbahn.
LETULLE (1890)	Erwachsen. ♂	Potator. Seit 4 Jahren rezidiv. Hämatemesis (1. Auftreten 9 Monate nach spontan geheiltem Ascites). Ex. an sek. Anämie. Alte obturierende Thrombose der Mesenterialvenen. Fibröser Milztumor. Leber und Pfortader o. B.	Bis bleistiftdicke, submuköse Varizen im ganzen Ösophagus, besonders im unteren Drittel. Multiple Rupturierungen.	„Ungeheure Dilatation" d. Venae mesentericae.	Sekundäre, mechanische Entstehung infolge der Stauung durch Thrombose der Mesenterialvenen: Kollateralbahn.

Friedrich (1894)	6 Jahre ♀	Seit dem 1. Lebensjahr häufiges Blutbrechen und Blutstühle, Ex. durch Verblutung. Leber, Nieren und die vergrößerte Milz „fettig“ degeneriert.	Bleistiftdicke Varizen. Ruptur.	Chorea.	Angeborene Anomalie.
Muller (1900)	43 Jahre ♂	Potator. Ex. durch Hämatemesis. Keine Stauung im Pfortadergebiet. Fettleber.	Varixknoten im unteren Drittel. Ruptur.		Alkohol-Abusus.
Jolasse (1909)	11 Jahre	Blutbrechen, Teerstühle, Magenbeschwerden. Oper.: G-E. Postoper. Hämatemese, Ex. Lues 0. Milzvergrößerung. Mäßige Intimasklerose einiger Pfortaderäste.	Hochgradige Varizen im unteren Ösophagusdrittel, an Cardia und oberem Magenpol.		Nicht geklärt.
Vorpahl (1912)	3 Tage	Ex. unter dem Bild d. Melaena neonat. Normaler Geburtsverlauf. Leber, Milz, Pfortader o. B.	Subepitheliale, dichtgedrängte Phlebekt. im ges. Ösophagus. Histologie angiomähnlich.		Angebor. Phlebektasie.
Eigler (1930)	62 Jahre ♂	Lebertumor. Verdacht auf Echinokokkus. Laparat., Ex. Milz vergrößert. Leber von massenhaften Hämangiomen durchsetzt, Gewicht 11 750 g.	Kleine Phlebektasien im ganzen Ösophagus.	Sehr zahlreiche kavern. Hämangiome in der Leber, desgleichen in Schädeldach, Wirbelsäule, Haut u. Lymphknoten. Wangenphlebekt., Beinvarizen, Ektas. d. Milzsinus. Lipom des Nackens, Papillome der Haut, Adenome d. Prostata und Schilddrüse.	Angioplastische Systemanomalie des Mesenchyms. Histol.: Aktive Mesenchymzellen mit Kernvergrößerung u. -teilung. Gefäßspaltenbildung.
Nochimowski (1932) I	32 Jahre ♂	Seit längerer Zeit Magenbeschwerden. Zuletzt mehrfache Hämatemesis. Partielle Magenresektion. Ex. Keine Magenulcera. Hochgradige Anämie der inneren Organe, sonst o. B.	Subepitheliale variköse Netze, besonders im oberen Drittel. Multiple Perforationen.	Vater gestorben an Carcinoma ventric.	Kongenital angelegte Schwäche d. Venenwand.
II	64 Jahre ♂	Seit 4 Jahren Hämatemesis u. Teerstühle. Zuletzt abundante Magenblutungen, Ex. WaR 0. Anämie d. inneren Organe, Lungenödem. Leber, Milz und Pfortader o. B.	Hochgr. Varicosis d. subepithel. Ven. im ganzen Ösophagus, z. T. stricknadeldick. Multiple Ulzerationen. Histol. keine Entz.-Zeichen.	Bohnengroßes Lipom im Duodenum. Schwester leidet an Magenbluten.	

Ösophagusvenen verantwortlich zu machen ist. Da uns der Bericht dieses Falles nur im Referat zur Verfügung stand, müssen wir uns auf die Beurteilung von NOCHIMOWSKI und WACHNER berufen, die ihn der Gruppe nicht stauungsbedingter, ätiologisch ungeklärter Varicosis zuzählen. Wir sind gleichfalls der Meinung, daß die relativ geringe Pfortaderveränderung keine ausreichende Begründung für eine so hochgradige Varizenbildung bietet.

Zur Eingruppierung dieser Fälle in den Status varicosus sind außerdem die in Spalte 5 der Tabelle verzeichneten Merkmale von maßgeblicher Bedeutung. In der Hälfte der Fälle vermissen wir ein multiples Symptomenbild. Indes handelt es sich dreimal um Kinder, für die aus früher erörterten Gründen eine Merkmalshäufung noch nicht als integrierendes Kriterium zu gelten hat. Gerade diese kindlichen Fälle von Varikositäten der Speiseröhre stellen auf Grund der kongenitalen bzw. frühmanifesten Entwicklung eines intensiv ausgeprägten Merkmals in charakteristischer Weise die Zugehörigkeit zum Status varicosus unter Beweis. Drei weitere Fälle sind älteren Datums und nur als kurze Notizen publiziert, weshalb eine Prüfung auf zusätzliche Varizenbehaftung nicht möglich ist. Somit fallen lediglich die von NOCHIMOWSKI bearbeiteten Fälle aus dem Rahmen einer systematisierten Anomalie heraus. Für Fall I kann nicht entschieden werden, ob in der Tat ein solitäres Merkmal mit streng begrenzter Lokalisation vorliegt, oder ob in Berücksichtigung des relativ niedrigen Alters nur eine Einzelbehaftung vorgetäuscht wird, insofern, als ein Heranreifen anderer Symptome in späteren Jahren vielleicht noch eingesetzt haben würde. Bei Fall II handelt es sich jedoch allem Anschein nach um eine der seltenen, in strikter Organgebundenheit auftretenden Phlebektasien; ihre Zugehörigkeit zum Status varicosus ist jedoch gesichert, da, was auch NOCHIMOWSKI betont, eine familiäre Belastung in hohem Grade wahrscheinlich ist. Es ist sogar naheliegend, in Anbetracht des rezidivierenden Magenblutens der Schwester auf ein gleichartiges, auch lokalisatorisch kongruentes Merkmal zu schließen.

Zusammenfassend kann also gesagt werden, daß in ätiologischer Hinsicht vorstehende Kasuistik mit Sicherheit auf eine allgemeine, konstitutionelle Venenwanddysplasie zurückzuführen ist, die je nach Intensität der genotypischen Anlage und der konditionellen Beeinflussung sowohl in mehr oder minder generalisierter, wie auch betont lokalisierter Phlebektasiebildung manifestiert ist. Es fällt weiterhin auf, daß die Kombinationstendenz der Ösophagusvarizen sich weniger auf die Phlebektasieformen des Integuments erstreckt, sondern gemeinsames Auftreten mit jenseits der sichtbaren Körperoberfläche gelegenen Venektasien zu bevorzugen scheint. Ob hier eine gesetzmäßige, elektive Koordination gewisser Merkmalstypen vorliegt, muß späteren Untersuchungen vorbehalten bleiben.

Somit finden die von W. Fischer, F. G. Meyer und vor allem Ribbert über die nicht stauungsbedingten Phlebektasien der Speiseröhre geäußerten Auffassungen, wenn auch in gewisser Abwandlung, so doch in grundsätzlicher Übereinstimmung, ihre volle Bestätigung.

Multiple, knötchenförmige Phlebektasien im Magen-Darmtrakt.

Die Phlebektasie der Venen des Magen-Darmkanals ist analog der Varicosis der Speiseröhre in zwei morphologisch verschiedengeartete Typen zu trennen. So manifestiert sie sich einmal als isolierter, grobknotiger Varix oder mehr diffuse Ektasie makroskopisch sehr gut sichtbarer Venen, oder tritt in streng zirkumskripter Knötchenform und multipler Dissemination als feinste, kavernomartig gekammerte Phlebektasie kleiner und kleinster Venen in Erscheinung.

Von beiden Phlebektasieformen findet in der Literatur die kleinknotige, umschriebene Venektasie die weit größere Beachtung. Es liegen zahlreiche, im Schrifttum verstreute, kasuistische Mitteilungen vor. Wir sammelten insgesamt über 50 solcher Beobachtungen, von denen 42 als mit größter Wahrscheinlichkeit hierher gehörig in Tab. 2 zusammengestellt sind. Unsere Aufstellung macht keinerlei Anspruch auf Vollständigkeit, da uns eine Reihe vorwiegend ausländischer Arbeiten nicht zugänglich waren, oder die oft nur knappe Zitierung von vornherein die Möglichkeit ausschloß, ihre Zuteilung zu dieser Gruppe zu diskutieren.

Das makroskopische Verhalten dieser Bildungen ist im allgemeinen konstant. Gewöhnlich findet man stecknadelkopf- bis erbsgroße, livid bis tiefblau gefärbte, gering prominierende Knötchen, die in einem größeren oder kleineren Abschnitt, in seltenen Fällen auch im gesamten Verdauungsschlauch angeordnet sein können. Prädilektionsorgan ist der Dünndarm, während ihr Sitz bevorzugt in die Submukosa verlegt zu sein scheint, und die axiale Lokalisation mit Vorliebe im Reihenzug der großen lymphatischen Darmapparate angetroffen wird. Verschiedentlich sind auch Ösophagus, Magen und Kolon befallen, was insbesondere bei hochgradiger, generalisierter Behaftung zu beobachten ist. Einige Male ist auch subseröse Lagerung beschrieben, wogegen die Muskelschicht gewöhnlich unbeschadet bleibt, höchstens in ihrer Randzone durch geringfügige Verdrängung unbedeutende Raumeinbuße erleidet. Wichtig ist, daß jedes Knötchen, meist schon makroskopisch erkennbar, von einer kleinen Vene gespeist wird, oft in so ausgesprochenem Maße, daß einzelne Beschreiber sie mit gestielten Beeren verglichen haben.

Mikroskopisch bestehen die venösen Knötchen aus kommunizierenden, mit Endothel besetzten Hohlräumen, deren Wandung aus

fibrillärem Bindegewebe und in der Regel nur spärlich entwickelten muskulären und elastischen Faserelementen aufgebaut ist. Letztere können stellenweise vermißt werden, was MÖLLER an besonders dünn ausgewalzten Septen feststellte, oder auch gänzlich fehlen, so daß fälschlich der Eindruck erweckt wird, als handele es sich um kapilläre oder echte angiomatöse Struktur. In solchen Fällen ist es schwierig, zu entscheiden, ob umschriebene Kapillarerweiterung im Sinne der eigentlichen Teleangiektasie, kavernöses Hämangiom oder kavernomartig verschmolzene Ektasien präkapillärer Venen vorliegt. Die unter diesen Umständen einzig verläßlichen Maßstäbe sind der Nachweis des Eingeschaltetseins in die venöse Strombahn und der Ausschluß atypischer, hyperplastischer Vorgänge. Dies trifft in vollem Umfang auf die Gefäßknötchen des Magen-Darmkanals zu, weshalb sie als echte Phlebektasien anzusprechen sind.

Damit haben wir erneut die entscheidende Frage der allgemeinpathologischen Definition von Phlebektasie und Angiom berührt. Wie Kolonne 5 der Tabelle aufzeigt, zielt die historische Entwicklung der morphologischen Deutung in steigendem Maße wenigstens bei den deutschen Autoren in Richtung der Venektasie. Heute vertritt die Mehrzahl der Forscher (BENDA, BORRMANN, BORST, W. FISCHER, KAUFMANN, OBERNDORFER, STAEMMLER u. a.) den Standpunkt, daß die geschilderten Bildungen lediglich Phlebektasien darstellen, oder Folgezustände solcher sind. Die mannigfaltige Nomenklatur der publizierten Fälle ist nach heutiger Auffassung insofern erklärbar, als die einzelnen Beschreiber jeweils ein einziges, und wohl niemals das gleiche Stadium des ektatischen Prozesses zu Gesicht bekamen, und damit eben nur, gewissermaßen als morphologische Momentphotographie, einen winzigen Teilausschnitt eines langwierigen und vielphasigen Vorganges. BENDA betont mit Nachdruck, daß gerade bei der histologischen Beurteilung der Phlebektasie mehr als bei irgend einem anderen Krankheitsvorgang der biologische Ineinanderfluß und pathogenetisch geordnete Ablauf beachtet werden muß, und selbst der größten Varikosität niemals anzusehen ist, ob ein stationärer Endzustand vorgelegen hat, oder intra vitam ein weiteres Fortschreiten der Veränderung eingetreten wäre. In besonderem Grade trifft dies auf die varikösen Prozesse zu, die sich an kleinen und kleinsten Venen abspielen, wie wir sie in den umschriebenen Ektasien des Intestinaltrakts vor uns haben, wobei noch im Auge zu behalten ist, daß die Darmwand über ein wesentlich dichter gespanntes Venennetz verfügt als andere Organe, das zudem mit vielfältigster, arkadenartiger Anastomosenentwicklung ausgestattet und in besonders locker gefügtem Zwischengewebe eingebettet ist (BRAUS). Es ist darum verständlich, wenn gerade unter der Darmschleimhaut alle Zustandsbilder kleinkalibriger Phlebektasie auftauchen, angefangen bei der mehr initialen

Dilatation und Schlängelung, über den Varix anastomoticus bis zum „kavernösen Angiom“. Eine wesentliche Stütze findet die Auffassung an Möllers Modellversuchen. Er konnte durch Wachsrekonstruktion in exakter Weise zeigen, daß die kleinen Tumorbildungen in ihren Anfängen durch sackförmige Ausbuchtung einer Vene zustande kommen. Dieser von Möller untersuchte Fall ist dem Anschein nach der einzige, der noch in weniger fortgeschrittenem Zustand zur Beobachtung kam.

Neuerdings sind vornehmlich von seiten französischer Autoren solche oder zum mindesten diesen sehr nahe stehende Bildungen als sog. „Angiomatose digestive“ beschrieben worden (Bensaude, Brulé u. a.). Auch von deutschen Autoren (z. B. Stamm, Ullmann, Blank) sind einzelne Fälle multipler Angiomatose mitgeteilt, wobei die intestinale Behaftung nur ein Teilsymptom mehr oder weniger generalisierter Manifestation ausmacht. Die bisherigen Veröffentlichungen vermitteln den Eindruck, daß die Angiomatose vorerst noch eine begriffliche Zusammenfassung von Gefäßverbildungen verschiedenster Art und Genese darstellt, deren einzige Gemeinsamkeit auf der multiplen Ausbreitung im Organismus beruht. Abgesehen von den nosologisch klar umrissenen, in sich geschlossenen Syndromen des Morbus Osler und der Hippel-Lindauschen Krankheit, laufen unter der Bezeichnung Angiomatose metastasierende Gefäßgeschwülste (Konjetzny und Weiss), diffuse Hämangiokavernome (Dujarier und Topous Khan) und echte phlebektatische Tumoren (Ullmann, Jaffé). Bensaude, Brulé und ihre Mitarbeiter fassen unter die Benennung Angiomatose digestive sämtliche nicht malignen, gehäuft vorkommenden „néoformations vasculaires“ des Verdauungsschlauches. Sie betrachten das multipel auftretende Angiom ihrer Fälle als „une sorte de forme de transition“ zwischen den diffusen kavernösen Angiomen und den wichtigeren Dysplasien des Darmgefäßsystems, zu denen ihrer Meinung nach insbesondere die zirkumskripten Phlebektasien, die Darmangiome des Morbus Osler sowie die multiplen Kavernome nicht genauer präzisierbarer Formen allgemeiner systemisierter Angiomatose gehören. Beide Autoren verweisen dabei besonders auf die verschiedentlich beobachtete Koinzidenz von Phlebektasie und Angiom und ziehen daraus den Rückschluß auf eine engere Verwandtschaft beider Bildungen, die auch für die von ihnen veröffentlichten Fälle anzunehmen sei. Wir glauben uns damit berechtigt, diese Beobachtungen hier einzureihen. Ähnliches gilt für die Fälle Thierfelder, Ohkubo und Mac Callum, die schon in jüngeren kasuistischen Besprechungen nicht mehr zu den Geschwülsten gerechnet werden. Staemmler beurteilt sie als eindeutige Phlebektasien, und stellt ihnen die Angiomatosen von Blank und Zehbe als wesensgleiche, lediglich durch intensivere Behaftung und Generalisation über die anatomische Grenze des intestinalen Organsystems hinaus graduell

Tabelle 2. Multiple, knötchenförmige Phlebektasien im Magen-Darmtrakt.

Autor	Alter, Geschlecht	Allgemeine Klinik und Pathologische Anatomie	Phlebektasien des Magen-Darmkanals: Makroskopisches und mikroskopisches Verhalten	Phlebektasien des Magen-Darmkanals: Diagnose und Ätiologie des Autors	Kombinat.-Symptome des Status varicosus. Konstitutionelle Stigmen. Heredität.
GASCOYEN (1860)	44 Jahre ♂	Parotistumor. Keine Darmsymptome. Ex. durch Erstickung.	Zahlreiche „Naevi" auf der Serosa des ganzen Darms, ein einzelner submukös.	Hämangiom.	Kongenitales Angiom der Parotis. Leber-„Naevus".
ROKITANSKY (1861)		Ex. nach Blutung in den Magen-Darmkanal.	Submuköse Phlebektasien im Magen und gesamten Darm. Rupturierung.	„Wahre Varices".	Varizen gleichen Typs im Ösophagus.
THIERFELDER (1873) I	48 Jahre ♂	Ex. nach Unfall. Paravertebrales Hämatom im Wurzelgebiet des Nervus splanchnic. Keine Darmsymptome.	Etwa 70 erbsengroße submuköse Knötchen im Jejunum und oberen Ileum. Venöse Querverbindungen. Histol. 5–6 Bluträume, fibröse Septen, nur stellenweise Endothelbelag.	Teleangiektasien.	Zylindrische Dilatation der Pfortader.
II	45 Jahre ♂	Ex. an Variola vera. Keine Darmsymptome.	Etwa 30 erbsengroße submuköse Knötchen im unteren Jejunum und oberen Ileum. Histol. wie I.		
BOYER (1877)	62 Jahre ♂	Keine Darmsymptome. Ex. an Pneumonie.	Zahlreiche linsengroße Flecke am freien Rand des Jejunum und Ileum (50 auf 20 cm langes Darmstück) mit unvollständiger fibröser Kapsel, eingeschaltet in die venösen Arkaden.	Varizen.	
LILIE (1879) I	65 Jahre ♂	Keine Darmsymptome. Phthisis pulmonum.	Bis kirschgroße knospenartige Knötchen an den submukösen Venen des Jejunum und oberen Ileum. Histol. fibröse Entartung der Venenwand, Muskularisschwund. Keine Entzündung der Darmwand.	Phlebektasien infolge unbekannter, lokaler Venenwanderkrankung.	Keine sonstigen Phlebektasien.
II	55 Jahre ♂	Keine Darmsymptome. Carcinoma colli.	Bis erbsengroße submuköse Venenknötchen im Jejunum, col. ascend. und Rectum. Histol. wie I.		Erweiterung der Magenvenen, besonders am Omentum maj.
III	26 Jahre ♂	Keine Darmsymptome. Caries pelv. Abszesse in Lungen und Leber.	Bis erbsengroße subseröse Venenknötchen am Coecum, col. ascend. und descend. Histol. wie I.		Keine sonstigen Phlebektasien.
IV	66 Jahre ♂	Keine Darmsymptome. Amputation des Oberschenkels. Lungengangrän.	Zahlreiche kleine subseröse Knötchen am Pylorusteil des Magens und unteren Jejunum. Histol. wie I.		Keine sonstigen Phlebektasien.
NEELSEN (1879)	56 Jahre ♂	Geisteskrank. Ex. im Exzitationsstadium. Keine Darmsymptome.	Bis erbsengroße maulbeerartige subseröse Venenknötchen im gesamten Colon, besonders Transversum. Histol. Venenstruktur, Muskelschwund, keine entzündlichen Infiltrate.	Phlebektasien infolge lokaler Vasomotoren-Lähmung (unter Bezugnahme auf Fall THIERFELDER I).	Idiotie (seit 30 Jahren in Anstaltsbehandlung).

v. Orff (1880)	68 Jahre ♂	Ex. durch Sepsis nach Handphlegmone. Leberzirrhose. Pfortader o. B. Keine Darmsymptome.	Bis bohnengroße warzige, submuköse Knoten in ungeheurer Menge (70—90 auf 10 cm langem Darmstück) am unteren Duodenum und ganzen Jejunum, einzelne im Colon, z. T. thrombosiert.	Varikositäten, entstanden durch Stauung bei Leberzirrhose.	Schlängelung und Ektasie der größeren Venen im Dünn- und Dickdarm.
Stamm (1891)	4 Monate ♀	Ex. im Anschluß an die Exstirpation mehrerer kutaner Angiome. Brechdurchfall.	Größeres Angiom in der Submukosa des Dünndarms, mehrere kleine in der Muskularis. Histol. erweiterte Blutgefäße und Endothelhyperplasie wechselnden Grades.	Angiome, entstanden aus primärer Anlage des Endothels zur Hyperplasie, und sekundärer Ektasie.	Zahlreiche angeborene Angiome in Haut, Muskeln, Kehlkopf, Lungen, Ovarien und Gehirn. Partiel. Dystopie der linken Nebenniere.
Sommer (1896)	76 Jahre ♀	Zu Lebzeiten keine phlebektat. Symptome. Ex. durch Sepsis nach Handphlegmone. Keine Stauung im Pfortadergebiet.	Mehrfächrige Knoten in der Submukosa des Darms, besonders des Rektums. Histol. Zusammenhang mit den submukösen Venen. Hochgradige Wandverdünnung und Elasticaschwund. Keine entzündlichen Infiltrate.	Kavernöse Phlebektasie, entstanden aus kongen. minderwertiger Ausbildung der elastischen und musk. Teile der Venenwand.	Gleichartige Phlebektasien am Ösophagus, Harnblase, Lig. lata, Ovarien und Retroperitonealgewebe.
Ullmann (1900)	49 Jahre ♀	Zahlreiche, im Klimakterium auftretende, leicht blutende Hautangiome. Ex. an Sepsis und Pneumonie.	Subseröse, maulbeerartige Knötchen im Magen und Rektum (daneben ausgedehnte diffuse Venektasien). Histol. teils kavernöse, teils phlebektat. Struktur. Keine selbständige Wucherung des Endothels.	Kavernöse Hämangiome venöser Abkunft.	Kutane und subkutane Angiome, desgl. subperitoneal, an Zunge, Pharynx, Ösophagus, Labien, Urethra, Bronchien und in der Leber. Vielfache, ausgedehnte Venektasien.
Hektoen (1900)	48 Jahre ♂	Ex. an dekompensierter Mitralstenose. Keine Darmsymptome.	Zahlreiche submuköse Knötchen im unteren Dünndarmdrittel.	Simple Hämangioma.	Submuköse Venen des Dünndarms diffus varikös.
Alezais I (1904) II III			Knotige Phlebektasien im Jejunum (unter 100 Sekt. 3 Fälle).	Varices.	
Bennecke (1906)	52 Jahre ♂	Keine Darmsymptome. Ex. an Meningitis tubercul. Keine portale Stauung.	Bis bohnengroße submuköse Knötchen im Magen, Dünndarm, Colon und Rektum, besonders zahlreich im Dünndarm. Histol. Venenstruktur, keine Gefäßneubildung, keine Entzündung.	Angeborene, kavernöse Phlebektasien. Anlageanomalie der präkapillären Venen.	Gleichartige Phlebektasien an der Unterlippe, zahlreiche größere im Ösophagus. Varicocele links.
Mc Callum (1906)	54 Jahre ♂	Seit 2 Jahren Hämatemesis. Ex. an Bronchopneumonie. Chronische Pankreatitis. Beginnende Leberzirrhose.	Etwa 40 erbsengroße submuköse Knoten im ganzen Dünndarm, besonders im oberen Jejunum. Histol. endothelausgekleidete, sinuöse Hohlräume.	Cavernous haemangioma. Geschwulstcharakter.	

Tabelle 2. (Fortsetzung.)

Autor	Alter, Geschlecht	Allgemeine Klinik und Pathologische Anatomie	Phlebektasien des Magen-Darmkanals: Makroskopisches und mikroskopisches Verhalten	Phlebektasien des Magen-Darmkanals: Diagnose und Ätiologie des Autors	Kombinat.-Symptome des Status varicosus. Konstitutionelle Stigmen. Heredität.
OHKUBO I (1907)	66 Jahre ♀	Keine Darmsymptome. Ex. an Pneumonie.	Submuköse „varicöse" Knötchen im gesamten Darm, besonders im Jejunum. Histol. endothelausgekleidete Räume; Septen fibrillär mit glatter Musk. und Elast. Daneben Neubildung kleiner Gefäße durch Endothel-Sprossung. Einschaltung in das Venensystem.	Phlebogene kavernöse Hämangiome.	
II	79 Jahre ♂	Keine Darmsymptome. Ex. an Bronchopneumonie. Enzephalomalacie. Chronische Nephritis.	Zahlreiche, bis erbsengroße submuköse „varicöse" Knoten im Duodeum und ganzen Dünndarm. Benachbarte größere Venen stark dilatiert. Histol. wie I.	Echte Gefäßgeschwulst.	
BLANK (1908)	4 Jahre ♀	Ex. im Anschluß an Operation eines Kavernoms am Oberschenkel.	Zahlreiche bis haselnußgroße kavernöse Knoten in der Submukosa von Dünn- und Dickdarm, 2 submuköse im Magen. Histol. Einschaltung in das venöse System, kavernöser Bau, Septen fibrillär mit zahlreichen glatten Muskel- und elastischen Fasern und Kapillaren.	Kavernöse Hämangiome, entstanden aus kongenitaler Anlage.	Angiome in der Oberschenkelmuskulatur und im Femur. Phlebektasien im rechten Vorhof.
ZEHBE (1908)	30 Jahre ♀	Ex. an puerperaler Peritonitis.	Etwa 15–20 submuköse kleinfleckige Gefäßtumoren im unteren Ileum. Histol. kavernomartige Struktur.	Kavernome auf dem Boden embryonaler Anlage.	Gleiche Bildungen in Milz, Leber und Niere.
HOLTERDORF (1911)		Keine Stauung im Pfortadergebiet.	Stecknadelkopfgroße Knötchen in der Subserosa des Dünndarmmesent., einzelne im Dünndarm. Histol. Venencharakter, Zusammenhang mit dem Venensystem.	Cirsoid-kavernöse Phlebektasie aus kongenitaler Wandanomalie.	
STADELMANN I (1913)	36 Jahre ♂	Keine Darmsymptome.	Zahlreiche submuköse Knötchen im ganzen Darm.	Venektasie.	
II	54 Jahre ♂	Lungentuberkulose. Ex. an Bronchopneumonie. Keine Darmsymptome.	Zahlreiche bis erbsengroße Knötchen im gesamten Darm.		

Tuffier (1913)	31 Jahre ♂	Seit 7 Jahren Darmblutungen. Ex. durch Verblutung nach Probelaparatomie.	2 submuköse erbsengroße angiomatöse Knötchen an der Flex. sigmoid. Ruptur.	Angiome.	2 ähnliche Angiome in der Wangenschleimhaut.
Möller I (1917)	47 Jahre ♂	Früher infektiöse Darmerkrankung mit blutigen Diarrhöen. Keine kardiale oder portale Stauung.	Zahlreiche hanfkorngroße submuköse Knötchen im ganzen Dünndarm. Histol. Nachweis eines phlebektat. Kanals. Keine Gefäßneubildung oder entzündliche Infiltrate.	Zylindrisch-sacciforme Varizen.	
II	46 Jahre ♂	Unfall. Ex. an lobär. Pneumonie. Leber, Milz, Pfortader und ihre Wurzelvenen o. B.	Etwa 60 erbsengroße submuköse Knötchen im Verlauf der Darmvenen in Jejunum und oberen Ileum. Histol. wie I.		
III	54 Jahre ♂	Ex. an Ösophaguskarzinom. Organe d. Abdomen einschl. Pfortader o. B.	Etwa 40 erbsengroße subseröse Knötchen im Colon sigmoid. und vereinzelt im Mesosigmoid. Histol. wie I.	Teilerscheinung seniler Atrophie.	
IV	53 Jahre ♂	Ex. an Ösophaguskarzinom. Keine Stauungsursache im Pfortaderraum.	Zahlreiche hirsekorngroße submuköse Knötchen im mittleren Jejunum. Histol. wie I.		Venen des gesamten Dünndarms stark dilatiert.
Kusnetzowski (1921)	38 Jahre ♀	Keine Darmsymptome. Keine Stauung im Portalgebiet.	Zahlreiche submuköse Knötchen in fast allen Abschnitten des Dünndarms. Histol. Venenstruktur, Zusammenhang mit dem Venensystem.	Variköse Phlebektasie, entstanden durch embryonale Entwicklungsstörung der Darmvenen.	Erweiterungen auch der gröberen submukösen Darmvenen.
Schminke (1924)	42 Jahre ♂		Zahlreiche bis linsengroße submuköse Knötchen in Dünn- und Dickdarm, zum Teil auch in der inneren Darmmuskulatur. Histol. Unterentwicklung der elastischen und musk. Wandelemente.	Sacciforme Phlebektasie. Entwicklungsanomalie.	Aberrierend. Pankreaskeim im Magen.
Staemmler (1924)	78 Jahre ♂		Knapp erbsengroße subseröse Knötchen im ganzen Colon. Histol. dünnwandige Räume mit wenig Elast. und Muskulatur. Keine Gefäßneubildung, Verbindung mit dem Venensystem.	Umschriebene Phlebektasie. Angeborene Schwäche d. Venenwand + Altersatrophie.	Erweiterung der größeren Kolonvenen.

Tabelle 2. (Fortsetzung,)

Autor	Alter, Geschlecht	Allgemeine Klinik und Pathologische Anatomie	Phlebektasien des Magen-Darmkanals		Kombinat.-Symptome des Status varicosus. Konstitutionelle Stigmen. Heredität.
			Makroskopisches und mikroskopisches Verhalten	Diagnose und Ätiologie des Autors	
STAEMMLER (1924) II	67 Jahre ♂	Magenkarzinom.	Zahlreiche bis erbsengroße submuköse Knötchen im ganzen Dünndarm. Histol. wie I.	Umschriebene Phlebektasie.	Kleines Myom im Ileum.
III	65 Jahre ♂		Submuköse Knötchen im unteren Jejunum und oberen Ileum. Histol. wie I.	Angeborene Schwäche der Venenwand + Altersatrophie.	
JAFFÉ (1929)	2 Monate ♀	Ex. durch Sepsis.	Kleine subseröse, fleckförmige Gebilde im Dünndarm, ein linsengroßes an d. Flex. sigmoid. Histol. kavernöser Aufbau aus kleinen ektat. Venen. Thromb., Phlebolith. Keine Endothelhyperplasien.	Kavernöse Angiome.	Angiome in Haut, Meningen, Cervicalnerven, Schädelknochen, Schilddrüse, Lungen und Milz.
TÖNNESSEN (1931)	37 Jahre ♂	Karzinom. Tuberkulose. Invaginatio ileocoecalis.	Submuköse Knötchen im Colon ascendens.	Angioma.	
DUDLEY (1934)	56 Jahre ♂	Darmblutung. Ulkusverdacht, Probelaparatomie 0.	Bis 0,5 cm große, subseröse Knötchen am gesamten Dünndarm, besonders am freien Rand des Ileum. Wahrscheinlich ebensolche in der Submukosa. (Operationsbefund.)	Vascular tumor (Phlebektasie).	
BRULÉ, HILLEMAND, HAMBURGER (1934)	65 Jahre ♂	Hämatemesen und Meläna. Röntgenolog. Ulcus duodeni, Probelaparatomie 0, Periduodenitis. Blutbild o. B.	Sehr zahlreiche angiomatöse Knoten in der Submukosa von Jejunum, Ileum, Colon transversum und Rectum. Histol. nicht untersucht.	Angiom; „dysembryoplasie".	
BENSAUDE, HILLEMAND, GENESTOUX (1935)	55 Jahre ♀	Blutstühle. Tumorverdacht. Probelaparatomie 0. Postoperat. Ex.	Massenhafte, bis linsengroße subseröse und submuköse Knötchen im mittleren Teil des Dünndarms, 4 einzelne im Colon sigmoid. Histol. kavernomatöse Struktur, keine wesentliche Gefäßneubildung.	Kavernöses Hämangiom, entstanden aus embryonaler Anlagestörung.	

zu unterscheidende Erkrankung ebenbürtig zur Seite. Auch die Beobachtung von Stamm, bei der als einziger der hier in Frage kommenden eine bedeutendere Endothelhyperplasie nachgewiesen ist, wird von Staemmler hier eingruppiert, weshalb wir nicht anstehen, auch diesen Fall als phlebogen zu werten und unserer Tabelle beizufügen. Oberndorfer reiht die venösen Knötchenbildungen in die teleangiektatische Gruppe der Darmhämangiome ein und bestreitet ebenfalls nachdrücklich den Geschwulstcharakter. Überzeugendes Merkmal ist nach ihm die in den meisten Fällen beschriebene Einschaltung der kleinen Tumoren in das venöse System und das Ausbleiben von Wucherungsvorgängen des Endothels.

Wenn also unsere Tabelle auf den ersten Blick eine bunt zusammengewürfelte Aufstellung polymorpher, nicht zusammengehörender Bildungen vorzustellen scheint, so mag dies vom klinischen und formalmorphologischen Gesichtspunkt aus zutreffen. Nach der eingangs präzisierten Fragestellung, die im wesentlichen pathogenetischer und ätiologischer Art ist, sind für uns lediglich zwei Voraussetzungen maßgebend: die venöse Struktur der Bildung und der Ausschluß jeder, auch der gutartigen Geschwulst, wobei es unerheblich ist, ob die Venosität der Bildungen als architektonisches Gerippe in urtümlicher Form erhalten blieb, oder einer polyvalenten Metamorphose in oben erörtertem Sinne zum Opfer fiel. Die Bezeichnung als knotige Phlebektasie ist also nur in einem Teil der Fälle eine deskriptive, immer aber pathogenetische, und als solche u. E. für die angeführten Fälle berechtigt.

Die ätiologischen Erklärungen der einzelnen Beschreiber gehen gleichfalls in den verschiedensten Richtungen auseinander. Ältere Autoren setzen die Venektasien des Darms in Parallele zu den stauungsbedingten Ösophagusvarizen und plädieren dementsprechend für die mechanische Entstehung. Andere, vor allem Möller und Holterdorf, weisen demgegenüber nach, daß bei Fällen multipler Phlebektasiebildung des Magen-Darm-Kanals in der Regel Anzeichen weder einer allgemeinen, noch im Portalgebiet lokalisierten Stauung vorliegen. Als weiteres Gegenargument wird angeführt, daß, selbst bei Anerkennung einer Stauungsursache, diese jeweils ein größeres Darmgebiet in seiner Gesamtheit treffen müsse, dann aber die unregelmäßige Ektasie stets nur kleiner Teilbezirke neben völlig normalen immer noch unerklärlich bleibe (Neelsen). Einzelne Autoren beschuldigen ursächlich eine chronisch-entzündliche Reizung des Darms, wogegen jedoch der berechtigte Einwand erhoben wurde, daß die überwiegende Mehrzahl der Fälle niemals auch nur die geringsten klinischen wie anatomischen Symptome einer solchen Affektion aufwies. Auch hat man diese Phlebektasien zu Störungen der vasomotorischen Regulation der Darmwandvenen in Beziehung zu bringen versucht. Die

geläufigste Deutung ist jedoch die der kongenitalen Anomalie, die in genereller Schwäche der Wandelemente zum Ausdruck kommen soll, als Anlagedisposition für die über kurz oder lang einsetzenden Dilatationsvorgänge. Es war vor allem RIBBERT, der mit Entschiedenheit diese Meinung vertrat, und in einer Anzahl von Dissertationen begründen ließ. Er schreibt in seinem bekannten Lehrbuch: „Alle diese Phlebektasien des Verdauungstrakts finden sich oft miteinander und zugleich mit Blasen- und Beckenvarizen kombiniert. Das deutet auf eine gemeinsame Veranlassung hin, und da Stauungsursachen meist auszuschließen sind, auf die Entstehung der Phlebektasien aus kongenitalen Wandveränderungen". Letztere werden an anderer Stelle genauer ausgeführt und als „kongenitale Schwäche der Venenwand" definiert. Diese Auffassung ist fast schon mit der von CURTIUS identisch.

Die Eingruppierung der Kasuistik unserer Tabelle in den Status varicosus kann summarisch erfolgen. Exogene Genese und Blastomcharakter sind für alle Fälle auszuschließen. Die Postulate des konstitutionellen Status sind damit, sowie durch die stereotype Wiederholung der Multiplizität der Phlebektasien, gewährleistet. In fast zwei Drittel der Fälle — die älteren, wie z. B. die Beobachtungen von ALEZAIS, konnten nicht immer im Sinne der Spalte 6 geprüft werden — liegen außerdem anderweitige variköse Merkmale vor. Hereditäre Hinweise werden nirgends erwähnt, doch auch nirgendwo ausdrücklich bestritten, wodurch sich das Material einer dahingehenden Beurteilung entzieht. Insgesamt erscheint jedoch der sichere Beweis gegeben, daß diese Phlebektasieformen des Magen-Darmkanals der CURTIUSschen konstitutionellen Venenwanddysplasie einzuordnen sind.

An dieser Stelle wäre noch kurz auf die OSLERsche Angiomatose, jenes Teilsyndroms des Status varicosus, und ihre Beziehung zum Magen-Darmkanal einzugehen. BRULÉ betont, daß die angiomatösen Veränderungen dieser exquisit hereditären Erkrankung in vieler Hinsicht an die von ihm beschriebenen Angiome erinnern. Damit wird auch von ihm die nahe Verwandtschaft zwischen phlebogenem Angiom, so wie es oben beschrieben wurde, und den phlebektatischen Merkmalen des Morbus OSLER bestätigt. Daß die Manifestation der OSLER-Symptome im Verdauungstrakt eine gar nicht so seltene Erscheinung ist, geht aus den Arbeiten von GOLDSTEIN und CURTIUS klar hervor. Beide Autoren konnten eine ganze Anzahl solcher Beobachtungen aus der Weltliteratur zusammenstellen. CURTIUS bringt 1935 eine tabellarische Aufstellung von 20 derartigen Fällen, die sämtlich irgendwelche Symptome einer Magen-Darmblutung aufweisen. Allerdings sind nur wenige Fälle autoptisch sichergestellt, wie etwa der von OSLER beschriebene, bei dem 12 kleine, aus erweiterten Venen und Kapillaren zusammengesetzte Magenangiome

neben einem Karzinom gefunden wurden. Doch gilt im allgemeinen die empirisch gewonnene Regel, auch in nicht verifizierten Osler-Fällen dann auf variköse Symptome des Magen-Darmtrakts zu schließen, wenn andere Ursachen zu negieren sind. Bezüglich weiterer Einzelheiten und ausführlicher Kasuistik verweisen wir auf die Arbeit von Curtius.

Größere solitäre und diffuse Varizen im Magendarmtrakt.

Neben diesen relativ häufig beobachteten knötchenförmigen Phlebektasien des Magen-Darmtrakts — Ohkubo und Alezais fanden sie bei konsequenter Durchsuchung 100 hintereinander anfallender Sektionen zwei- bzw. dreimal — treten die übrigen Formen variköser Ektasie im Bereich des Digestionstrakts zahlenmäßig weitgehend in den Hintergrund. Trotz eingehender Durchsicht des Schrifttums gelang es uns nicht, ein auch nur annähernd so umfangreiches Material wie für die vorhergehend geschilderte Venektasie zusammenzubringen. Nur wenige Arbeiten, wie die von Stadelmann, Fenster und Latten befassen sich ausführlicher mit dieser Gruppe variköser Verbildungen, wobei es auffallend erscheint, daß der Kliniker diesem Thema ein weit größeres Interesse entgegenbringt, als es von pathologisch-anatomischer Seite her geschieht. Die gebräuchlichen Lehrbücher erwähnen nur allgemein das Vorkommen solcher Verbildungen, ohne sich auf nähere Einzelheiten einzulassen.

Das von uns gesammelte Material ist in Tab. 3 aufgezählt. Es sind vornehmlich Fälle größerkalibriger Phlebektasien, sei es in Gestalt des groben Varixknotens, oder in Form mehr diffuser, zylindrischer Erweiterungen und variköser Knäuel. Sie lassen sich somit wegen ihres morphologisch wenig einheitlichen Bildes nur schwer typisieren. Ihr gemeinsames Merkmal ist, abgesehen von ihrer sicher festgelegten Venennatur, einzig darin zu suchen, daß es sich um Prozesse an lichtungsweiteren Venen handelt, die meist bereits mit dem bloßen Auge zu diagnostizieren sind, im Gegensatz zur multiplen, kleinknotigen Venektasie, deren phlebektatischer Charakter makroskopisch oft nur vermutet werden kann und erst unter dem Mikroskop endgültig identifizierbar ist. Eine weitere, nicht ganz so klar vortretende Eigentümlichkeit ist das einmalige, oder auf nur einen Bezirk beschränkte Auftreten dieser Phlebektasien im Verlauf des Verdauungsschlauches. Da es sich um gröbere Verbildungen handelt, ist es nicht verwunderlich, wenn in solchen Fällen des öfteren von schweren, manchmal tödlichen Blutungen die Rede ist, was auch Ribbert und Fischer besonders unterstreichen, wohingegen die multiple Phlebektasie in der Regel symptomlos bleibt und meist erst bei der Autopsie als Nebenbefund zufällig entdeckt wird.

Tabelle 3. Größere solitäre und diffuse Varizen im Magen-Darmtrakt.

Autor	Alter, Geschlecht	Allgemeine Klinik und Pathologische Anatomie	Magen-Darmvarizen		Kombinat.-Symptome des Status varicosus. Konstitutionelle Stigmen. Heredität
			Makroskopisches und mikroskopisches Verhalten	Ätiologie des Autors	
Cruveilhier zit. b. Virchow (1863)			3 cm oberhalb des Anus im Anastomosengebiet der Vena haemorrhoidal. sup. ein Ring ampullärer Varizen.	Angeborene Anomalie der Hämorrhoidalvenen (Virchow).	Hämorrhoiden dicht über einem unmittelbar am Anus gelegenen Hautfaltenring.
Gay (1881)		Rektumschleimhaut völlig intakt.	Mehrere submuk. variköse Knötchen im gesamten Rektum verteilt, einzelne in zirkul. Anordnung am oberen Rand d. m. sphinct. int.		Hämorrhoiden.
Eichhorst (1890)			Zahlreiche, bis haselnußgroße, variköse Knoten in der Schleimhaut des gesamten Mastdarms.	Als „Hochsitzende Hämorrhoiden" beschrieben.	
Stein (1896)	40 Jahre ♂	Starke Rektalblutungen. Nach Kauterisation Heilung.	10 cm oberhalb des Analrings eine Anzahl variköser Knoten.		Hämophilie.
Hirschfeld (1904)	38 Jahre ♂	Seit 20 Jahren rezidivierende Hämatemesen. Ex. durch Verblutung.	Varicosis der submukösen Magenvenen in einem umschriebenen Bezirk (in Nachbarschaft eines miliaren Aneurysma).	Druckmechanische Entstehung auf Grund des Aneurysma.	Hämophile Diathese. Vater: desgl., Epilepsie. Mutter: Ex. nach Hernienoperation. Schwester: Tbc. pulm., mehrfache Magenblutungen.
Braatz zit. bei Schlacht (1904)			Erbsengroßer, gestielter Varix 7 cm oberhalb des Analrandes (Operationsbefund).		Hämorrhoiden.
Ewald * (1911)		Blutstühle. Keine Stauungsursache.	Mehrere Varixknoten 15 cm oberhalb des Analrings, rektoskop. verifiziert.	Nicht geklärt.	

Bensaude * zit. bei Ewald (1911)		Profuse Melänen. Ex. durch Verblutung. Keine Stauungsursache.	Varices im Gebiet des plex. haemorrhoidalis superior. Rupturierung.	Nicht geklärt.	
Stadelmann * (1913) I	73 Jahre ♂	Ex. durch orale Verblutung. Keine Stauungsursache. Mäßiger Sanduhrmagen.	Varizen im Magen. Rupturierung.	Nicht geklärt („idiopathisch“).	
* II	55 Jahre ♂	Traumat. Hämatothorax. Myodegeneratio cordis. Pneumonie. Keine Stauungsursache.	„Ganz enorm ausgebreitete“ Varizen im Magen.	Wie bei Fall I.	
* III	83 Jahre ♂	Unfall: Frakt. humeri. Apoplexie. Ex. an Bronchopneumonie. Keine Stauungsursache.	Großer isolierter Varix am Darm.	Wie bei Fall I.	
IV	84 Jahre ♀	Ex. durch inkarzerierte Schenkelhernie. Keine Stauungsursache.	Ganz isolierter, großer Varix am Darm.	Wie bei Fall I.	Cruralhernie.
V	35 Jahre ♀	Früher nie Darmbeschwerden. 5 Tage ante Ex. plötzlich Haematem. und Melaena. Verblutung. Autopt. kein Ulkus, keine Stauung. Organe auch mikrosk. o. B.	Starke Venektasien im Magen. Arrosion eines Varixknotens.	Wie bei Fall I.	
Kausch I (1916)	16 Jahre ♂	Seit früher Kindheit Blutstühle. Operative Darmausschaltung. Heilung.	Mächtige variköse Stränge und Konvolute im peritonealen Anteil des Rektum.	Erst als selbständige, parallele Varicosis, dann als abhängig vom Rektumkavernom gedeutet.	Angeborenes Hämangiokavernom d. Rektums.
Dujarier et Topous Khan (1920)	Erwachsen ♂	Seit 3 Jahren Melänen. Probelaparotomie.	Knäuelartige Varizen der Venen des Mesocolon an Colon descend. und sigmoid.		Multiple kavernöse Angiome des Colon sigmoid.
Kaufmann (1922)	54 Jahre ♂		Kirschgroßer, glatter Varix im oberen Ileum, kugelig ins Darmlumen vorragend.		

Tabelle 3. (Fortsetzung.)

Autor	Alter, Geschlecht	Allgemeine Klinik und Pathologische Anatomie	Magen-Darmvarizen		Kombinat.-Symptome des Status varicosus. Konstitutionelle Stigmen. Heredität.
			Makroskopisches und mikroskopisches Verhalten	Ätiologie des Autors	
KAUSCH II zit. bei Hennig u. Schütt (1923)	34 Jahre ♀	Schwerste Blutungen aus dem After. Rektoskopie o. Hochgradige Anämie. Wegen Verdacht auf hochsitzendes Hämangiom des Darms Operation. Ex. an hinzutretender Komplikation.	Auf unterem Sigmoid und Rektum variköse Venen in großer Zahl (Operationsbefund).		Früher Radikaloperation von Varizen des rechten Beins. Hochgrad. Rezidiv bis zum Darmbeinkamm. Varizen der Harnblase und gr. Labien. Hämangiokavernom d. Rektums.
BASSET * (1930)	35 Jahre ♂	Ex. durch Verblutung in den Darm.	Variköse Venen in einem kleinen Gebiet des Jejunum. Ruptur.		
FENSTER (1933)	56 Jahre ♂	Seit kurzem Teerstühle, Erbrechen und blutige Diarrhöen. Früher nie Magen-Darmbeschwerden. Ex. infolge hochgradiger Anämie und Schwäche. Bronchopneumonische Herde, Fettleber. Keine Stauungsursache.	Varikös erweiterte, submuk. Venen im unteren Ileum und Colon transvers. Histol. Hochgrad. Wandschwäche mit Schwund der Muscularis und Lam. elast.	Angeborene Venenwandanomalie.	Beinvarizen rechts. Mutter: gestorben an Venenentzündung.
LATTEN (1935)	40 Jahre ♂	Magenbeschwerden, Teerstühle, hochgr. sek. Anämie. Röntgenol. Diagn.: Ulcus ventriculi. Oper.: Kein Ulc., keinerlei Stauung, Bauchorgane o. B.	Im ganzen Jejunum zahlreiche dicht angeordnete, quer verlaufende variköse Venen.	Angeborene Venenwandanomalie.	
MERKLEN *, JAKOB, ISRAEL et BERNIER (1935)	38 Jahre ♀	Chronische Sepsis. Rezidivierende Hämatemesen. Mäßige sekundäre Anämie mit Thrombozytopenie. Autopt. keine Ursache für die Varizen. Frischere Thrombosen in beiden Femoralvenen, sowie der Milz- und Lebervene.	In der Hinterwand des Magenfundus ein großes Paket submuköser Varizen. Ulzeration. Histol. kein Angiom, sondern echte Phlebektasien, zum Teil thrombosiert.		

Der Fall Hirschfeld scheint in mehrfacher Hinsicht eine Ausnahme darzustellen. Einmal wurden hier die submukösen Varizen erst mikroskopisch festgestellt, woraus zu entnehmen ist, daß sich in diesem einen Falle die ektatischen Vorgänge an kleineren Venen abgespielt haben müssen. Außerdem sieht sich der Autor durch den Nachweis entzündlich zelliger Infiltrate und die nachbarliche Anwesenheit des Aneurysma veranlaßt, auf die sekundäre Entstehung der Venektasien zu entscheiden. Wir glauben aber, daß die entzündliche Schleimhautreaktion eher als reparativer Vorgang im Gefolge der ulzerierten, schon jahrelang blutenden Venektasien bzw. des rupturierten Aneurysmas zu gelten hat. Bei der so hochgradig familiär-degenerativen Belastung halten wir es für näherliegend, auch für die Varizen primär eine konstitutionelle Dispositiou anzunehmen und sie als gleichgeordnetes Merkmal neben Aneurysma und hämophile Diathese zu stellen, wobei wir in den erwähnten Lokalbefunden lediglich sekundär wirksame, auslösende oder fördernde Hilfsursachen erblicken. Die Mehrzahl der übrigen, in der Tabelle zitierten Fälle wurden bereits von ihren Autoren ursächlich nach allen Richtungen hin untersucht, mit dem Ergebnis, daß das Problem ihrer Ätiologie nicht befriedigend gelöst werden konnte, weshalb z. B. Stadelmann seine Fälle bezeichnenderweise als „idiopathische“ Varizen formuliert.

Erst in jüngerer Zeit wird von den einzelnen Beschreibern die konstitutionelle Bedingtheit derartiger Venektasien in Betracht gezogen, wenngleich schon von Ribbert frühzeitig darauf hingewiesen wurde. Nach ihm gilt als primäre Bedingung für die „hochgradigen umschriebenen“ und „ausgedehnten zylindrischen Phlebektasien“ des Magen-Darmkanals die nämliche „kongenitale Venenwandschwäche“, die er auch der kleinknotigen disseminierten Form zugrunde legt. W. Fischer legt ebenfalls größtes Gewicht auf die Tatsache, daß derartige Bildungen mit venöser Stauung so gut wie gar nichts zu tun haben, und nimmt ätiologisch gleich Ribbert primäre angeborene Wandveränderungen an. In der kasuistischen Literatur taucht u. W. erstmalig bei Fenster ein ähnlicher Gedankengang auf. Fenster gelangt an Hand eines genau untersuchten Falles zu der Auffassung, daß „mit größter Wahrscheinlichkeit eine primäre Mißbildung“, d. h. „in den Venen eines bestimmten Gebietes eine fehlerhafte Anlage oder Ausbildung der elastischen und muskulären Bestandteile der Venenwand“ vorliegen müsse, die dann im Laufe der Jahre zur Ektasie führe. Unerklärlicherweise begnügt sich Fenster mit dieser Wahrscheinlichkeitsdeutung und unterläßt es, einen Schritt weiter zu tun und die phlebektatischen Symptome seines Falles der so naheliegenden Prüfung im Sinne der allgemeinen, ererbten Venenwanddysplasie zu unterziehen. Daß er den Status varicosus gänzlich

ignoriert, bleibt um so unverständlicher, als die ersten grundlegenden Arbeiten von CURTIUS bereits 5 Jahre vorher erschienen sind, und zudem der publizierte Fall, wie aus der Tabelle abzulesen ist, sowohl in Symptomatik wie mikroskopischem Verhalten geradezu ein eklatantes Musterbeispiel der CURTIUSschen Venenwanddysplasie darstellt. LATTEN schließt sich, soweit aus seinen Ausführungen ersichtlich ist, der Meinung W. FISCHERS und FENSTERS an, ebenfalls ohne irgendwie auf den Status varicosus Bezug zu nehmen, weshalb seine erst 1935 veröffentlichte Arbeit in derselben Weise kritisiert werden muß. Allerdings ist in diesem Falle einschränkend zu berücksichtigen, daß LATTEN zur Hauptsache die klinische Seite der Magen-Darmvaricosis behandeln will und pathogenetische Probleme nur am Rande streift.

Hinsichtlich der ätiologischen Auswertung der Tabelle ist zunächst festzustellen, daß die Hälfte der Fälle deshalb nicht eingehender referiert, und insbesondere nicht auf andere variköse Merkmale hin geprüft werden konnte, da es sich dabei um meist ältere Beobachtungen handelt oder solche, über die nähere Angaben nicht zu ermitteln waren. Für sieben von diesen Fällen, die, um irreführenden Ausdeutungen der Tabelle vorzubeugen, besonders gezeichnet sind (*), müssen wir uns darum mit dem Ausschluß exogener Entstehungsfaktoren zufrieden geben. Letztere Tatsache ist allen Fällen gleichermaßen inhärent. Lediglich in den Berichten von EICHHORST und STEIN fehlt auch hierüber ein deutlicher Vermerk; auch wird beide Male über etwaiges Zusammentreffen verschiedenartiger variköser Merkmale nichts von Bedeutung ausgesagt. Einziger, doch ausreichender Anhalt für die Zugehörigkeit zum Status varicosus ist hier der ausgesprochen multiple Charakter der umschrieben auftretenden Varixknoten innerhalb der Mastdarmschleimhaut. Unter den ausführlicher mitgeteilten Beobachtungen ist LATTENS Fall der einzige, der keinerlei Kombinationstendenz mit anderen varikösen Symptomen darbietet. Die Hochgradigkeit der Varizenausbildung bei dem erst 40jährigen Mann spricht in Gemeinschaft mit den betont negativen Befunden an Herz, Lungen und Abdominalorganen eindeutig für eine konstitutionelle Disposition, was ja auch der Autor in gewissem Sinne anzunehmen geneigt ist. Ceteris paribus ist dies auch auf die Beobachtung von MERKLEN und seinen Mitarbeitern zu übertragen, deren Publikation uns leider im Original nicht zur Verfügung stand.

Insgesamt betrachtet, glauben wir uns begründetermaßen zu dem Schluß berechtigt, vorstehende Kasuistik als einwandfreie Status-varicosus-Fälle im Sinne der CURTIUSschen Lehre aufzufassen.

Überblicken wir noch einmal das gesamte kasuistische Material der verschiedenen Varikositäten des Magen-Darmkanals (Tab. 2 und 3) im Hinblick auf die jeweilige Lokalisation der Kombinationsmerkmale, so er-

scheint uns die Tatsache bemerkenswert, daß in vorliegenden Fällen die dem Status varicosus immanente Neigung zu kombiniertem Auftreten der Merkmale weit häufiger in einem Zusammentreffen der enteralen bzw. visceralen Phlebektasien untereinander, als durch gemeinschaftliches Vorkommen mit solchen der äußeren Haut verwirklicht ist. Ähnliches wurde bereits an anderer Stelle für die Venektasien der Speiseröhre vermerkt. Während Hautvarizen im ganzen nur dreimal als Begleitsymptome der Darmphlebektasien beobachtet sind, finden wir für gewöhnlich die serösen Häute jenseits der unmittelbaren Körperoberfläche, sowie die Eingeweide selbst mitbefallen. Wir verzichten bewußt auf die Errechnung prozentualer Vergleichszahlen, da die meisten Fälle unter grundverschiedener Fragestellung bearbeitet und publiziert sind, und die vorliegende Kasuistik auch zahlenmäßig ungenügend ist. Es müssen somit spätere Untersuchungen erweisen, ob, wie wir vermuten, tatsächlich zwischen Integumentbehaftung und visceraler Manifestation eine gewisse syndromatische Grenze gezogen ist, die darin zum Ausdruck kommen könnte, daß sich die Einzelsymptome mit ziemlicher Gesetzmäßigkeit vorwiegend innerhalb des kutanen oder visceralen Manifestationsbereichs paaren, seltener aber beide Gruppen untereinander gemischt auftreten.

Pfortadervarizen.

Im folgenden soll nunmehr auf die Kasuistik der varikösen Veränderungen der Pfortader selbst eingegangen werden. Auf Grund der anatomischen wie funktionellen Gleichwertigkeit des Pfortaderstammes und seiner großen Wurzeläste sowohl unter normalen wie krankhaften Verhältnissen halten wir es für zweckmäßig, diesen Venenkomplex als Portasystem im engeren Sinne zusammenzufassen und die hier angetroffenen Varikositäten gemeinsam abzuhandeln, zumal eine strenge lokalisatorische Einteilung in vielen Fällen auf unüberwindliche Schwierigkeiten stößt.

In der Vorstellungswelt der älteren Ärzte beansprucht die Pfortaderpathologie unter dem Eindruck der zu damaliger Zeit unumschränkt herrschenden humoralen Lehre einen außerordentlich breiten Raum. Man sah in der Vena portae Ausgangs- und Mittelpunkt zahlreicher, verschiedenartigster Leiden, was in einer 1696 in Halle erschienenen, viel beachteten Arbeit von Georg Stahl besonders charakteristisch zum Ausdruck kommt, deren Titel: „De vena portarum, porta malorum“ eine klassische Reproduktion der zeitgenössischen Auffassung darstellt. Doch waren diese und ähnliche Veröffentlichungen keineswegs das Ergebnis positiver pathologisch-anatomischer Erfahrungen. Man suchte diese Mängel vielmehr auszugleichen durch mehr oder minder willkürliche theoretische Erwägungen, die oft in uferlose Spekulationen mit stark vitalistischem Anstrich ausarteten.

Entsprechend der Bedeutung, die man der Pfortader allgemein zuerkannte, finden wir in der damaligen Literatur eine relativ ansehnliche Zahl von Beobachtungen über Varicosis im Pfortadergebiet, teils isoliert, teils auch mit anderen visceralen und kutanen Venenerweiterungen vorkommend, beschrieben. Im Interesse einer möglichst vollständigen Aufzählung der Kasustik wollen wir über die uns bekannt gewordenen Fälle kurz berichten, müssen uns jedoch, eingedenk obiger Vorbehalte, meist mit ihrer kommentarlosen Wiedergabe begnügen.

STAHL geht eingehend auf die Erweiterung der Pfortadervenen ein, weiß jedoch aus eigener Anschauung nichts Wesentliches anzuführen; er stützt sich auf WEDEL, STANGE und HILLER, die über Schlängelung und Erweiterung der Venae gastricae bei „Vomitus cruentus" berichten, sowie auf verschiedene Beobachtungen von VESALIUS. MEIBOMIUS behauptet, daß die Äste der Vena portae bisweilen auf das Doppelte bis Dreifache ihres normalen Querschnitts ausgedehnt seien. Ähnliche Notizen finden sich bei MERKATUS und MARTIN. PORTAL sah bei der Sektion eines Mannes, der längere Zeit an Hypochondrie und Hämorrhoidalblutungen gelitten hatte, Leber und Milz sehr groß, die Pfortader auf den Umfang des Dünndarms erweitert und livide verfärbt wie bei Gangrän. TESTA zitiert eine Beobachtung FOLCHIS von Rupturierung des dilatierten Pfortaderstammes bei einem jungen Mädchen, das ganz plötzlich aus vollster Gesundheit starb und bei der Obduktion keinerlei sonstige Krankheitszeichen aufwies. HILDEBRANDT fand bei einer Reihe von Sektionen die Venen des Mastdarms bis ins Gekröse hinein „entsetzlich blutvoll, strotzend und ausgedehnt".

Anschließend sei über einige Beobachtungen etwas jüngeren Datums berichtet, die auf Grund genauerer Angaben vielleicht schon den Versuch nachträglicher Auswertung gestatten.

So beschreibt BOERHAAVE eine allgemeine Varicosis bei einer geisteskranken Frau, bei deren Sektion fast sämtliche visceralen Venen stark erweitert gefunden wurden, insbesondere die Cava inferior, die dicht am Herzen zu einem großen, geschwulstähnlichen Sack ausgeweitet war. ALIBERT sah gleichfalls bei einer Leiche fast alle Venen vollkommen varikös; er entdeckte „nur mit Mühe einige, welche nicht erweitert waren". PUCHELT fand bei einem durch Selbstmord geendeten, hochgradigen Hypochonder, der schon zu Lebzeiten eine ungewöhnlich starke Varicosis der oberflächlichen Venen aufwies, bei der Sektion auch die inneren Venen, soweit sie untersucht wurden, stark dilatiert, insbesondere die Hohladern. POHL beschreibt bei einem Kinde, das in den ersten Lebenstagen an öfterem Nasenbluten und Blutstühlen gelitten hatte, in Gedärmen, Leber, Lungen, Hirnhäuten und Gehirn viele variköse Venen.

Die vorstehenden Fälle bezeichnet Puchelt unter Einbeziehung des eigenen als ätiologisch völlig ungeklärt, zieht jedoch an erster Stelle die Möglichkeit angeborener Entstehung dieser Varizen in Betracht. Für die Mitteilung von Pohl ist diese Erklärung besonders naheliegend; hier sind in der frühzeitigen, vielfachen und intensiven Manifestation die Bedingungen einer konstitutionellen Systemanomalie erfüllt, weshalb wir diesen Fall in Übereinstimmung mit Curtius den schwersten Formen äußeren Status varicosus gleichsetzen. Die Beziehung zur Körperoberfläche ist durch die Epistaxis gegeben, so daß hier in der Tat von einer sämtliche Venengebiete des Körpers umfassenden varikösen Bereitschaft im Sinne eines Status varicosus gesprochen werden kann. Ceteris paribus gilt dies auch für den Fall von Puchelt. In der Beurteilung der anderen Fälle möchten wir uns, trotzdem sie z. T. einigermaßen faßbare anatomische Fakta darbieten, Zurückhaltung auferlegen, da konditionelle Faktoren nicht auszuschließen sind. Auffallend ist jedoch das mehrfach beschriebene Zusammentreffen psychischer Störungen mit hochgradiger, allgemeiner Varicosis.

An weiteren, dieser Epoche entstammenden Beobachtungen interessieren noch die Angaben Reils, der bemerkt, daß bei an Hämatemesen zugrunde gegangenen Patienten oft die Venae breves, coronariae und pyloricae des Magens, die Gekrösevenen, sowie die Gefäße des Mastdarms sehr ausgedehnt und varikös verändert seien. Diese Beobachtung spräche durchaus für kollaterale Hypertrophie bei Sperrungszuständen der Leberpforte, doch fehlen als integrierende Schaltstücke der weitaus häufigsten porto-ösophagealen Umleitungsbahn die kardialen und ösophagealen Varizen. Es wäre also auch hier an eine konstitutionelle Disposition der abdominellen Venen zu denken, wenn sie auch nicht mit Sicherheit nachgewiesen werden kann. Monneret erwähnt bei einem Fall von Leberzirrhose eine enorme Dilatation der Pfortader und der Venae hepaticae bis zur Einmündung in die Cava. Die Erweiterung der Vena portae könnte hier als einfache Stauungsdilatation gedeutet werden, doch zwingt das gleichzeitige Mitbefallensein der Lebervenen, deren Zustrom und Innendruck im entgegengesetzten Sinne beeinflußt sind, zur Annahme einer über die Lebererkrankung hinausgehenden kausalen Bedingung, etwa einer latenten Anlagedisposition zur Ektasie mit Manifestation bei hinzutretender exogener Veranlassung.

Mit dem Anbruch der Virchowschen Ära verliert die Pfortader weitgehend ihre bis dahin eingenommene Schlüsselstellung in der Pathologie des Bauchraumes, und zwar in gleichem und zunehmendem Maße, als die Quell- und Erfolgsorgane der Pfortader im Lichte der neuen organpathologischen Erkenntnisse in den Brennpunkt der Forschung gerückt werden. Die Erkrankungen von Pankreas, Milz und Darm be-

anspruchen nunmehr nicht nur für den engeren Bereich ihrer eigenen Histopathologie primäres Interesse, sondern auch für die pathogenetische Ausdeutung paralleler Befunde des gesamten, an sie angeschlossenen Organsystems. Die bis dahin so überwertete Vena portae wird als zwar wichtiges, doch funktionell abhängiges und untergeordnetes Anhangsgebilde auf den ihr gebührenden sekundären Rang zurückverwiesen und ihre Aufgabe lediglich darin gesehen, die großen abdominellen Stoffwechselzentren rein kreislaufmechanisch aneinanderzukoppeln und die sinnvolle Korrelation ihrer organspezifischen Einzelleistungen auf physikalischem Wege zu ermöglichen. Daraus erklärt sich naturgemäß die relative Spärlichkeit eigenkasuistischer Mitteilungen über die Pfortader aus dieser Zeit, andererseits aber auch das Bestreben, einmal angetroffene krankhafte Veränderungen in kausaler Abhängigkeit der nachbarlichen Organe anzunehmen. Die endliche Klarstellung des Wesens der Phlebitis durch VIRCHOW und FRERICHS lassen es weiterhin verständlich erscheinen, daß Änderungen der portalen Lichtungsweite zumeist nur dann stärkere Beachtung fanden, wenn es sich um Einschränkung des Lumens handelte, sei es durch Thrombosen oder obliterierende Prozesse der Wand, zumal deren Erforschung dem klinischen Bedürfnis besonders entsprach. Die dilatativen Vorgänge im Portalsystem werden gewöhnlich nur am Rande vermerkt und von der systematischen Literatur nur ganz allgemein erwähnt. Im großen und ganzen sind sich die Autoren darüber einig, daß für derartige Veränderungen in erster Linie chronische Stauung und entzündliche Vorgänge verantwortlich zu machen sind. So schreibt ROKITANSKY: „Bei habituellen und insbesondere den perennierenden mechanischen Hyperämien findet man sowohl innerhalb der Leber als auch außerhalb derselben den Pfortaderstamm und die ihn zusammensetzenden Gefäßäste mehr oder weniger erweitert, auch wohl varikös". FRERICHS äußert sich ebenfalls nur ganz allgemein zur Varicosis des Pfortadergebiets und bemerkt, daß Erweiterung der Pfortader an Wurzeln, Stamm und Leberästen, im ganzen jedoch selten, beobachtet werden, stets durch Stauung des venösen Blutes oder Nutritionsstörungen bei chronischen Phlebitiden verursacht sind und somit hauptsächlich bei chronischen Leberatrophien, Zirrhosen und Thrombosen im Pfortadersystem vorkommen. Auch SCHÜPPEL, der einfache, oft auf das Doppelte des normalen Durchmessers ausgedehnte diffuse Erweiterungen von seltenen sakkulär-varikösen Formen trennt, besteht auf der sekundären Natur dieser Veränderungen, weiß aber für die von ihm gelegentlich schon bei jüngeren Individuen vorgefundene Varicosis im Pfortaderraum keine Erklärung zu geben. SIMMONDS stellt auf Grund langjähriger Beobachtung seines Sektionsmaterials fest, daß die Pfortader „nur bei starken Widerständen im Gebiet der Leberverzweigung erweitert ist".

Die Reihe derartiger Äußerungen führender Autoren wäre noch in beliebiger Zahl fortzusetzen, doch glauben wir darauf verzichten zu können, da neue und wesentlich andere Gesichtspunkte nicht vorgebracht werden.

Es ist an sich einleuchtend, daß durch den unmittelbaren Zusammenhang der Pfortader mit hochentwickelten, exogenen Schädlichkeiten gegenüber äußerst empfindlichen und in stärkerem Maße ausgesetzten Organen, wie Leber, Magen und Milz sie darstellen, der Pfortader weit häufiger Veranlassung zu sekundärer Miterkrankung geboten wird, als es für andere, weniger exponierte Venenbezirke die Regel ist. Setzen wir für den speziellen Fall der Pfortadervaricosis als Arbeitshypothese voraus, daß auch für sie die Gesetze der allgemeinen Venenwanddysplasie Geltung haben, so ist bei Berücksichtigung dieser Verhältnisse a priori der Kreis der nur konstitutionell bedingten Varikositäten einzuschränken, oder doch zum wenigsten die ursächliche Bedeutung paratypischer Faktoren stärker in Rechnung zu stellen. Jedenfalls sind für die Varikositäten im engeren Portalsystem summierende Einflüsse weit öfter als in anderen Venengebieten von ätiologischer Bedeutung und darum für solche Fälle die gleichen Überlegungen maßgebend, wie wir sie bei der Abwägung konstitutioneller und mechanischer Momente anläßlich der Entstehung der Kollateralvarizen entwickelt haben. Wir glauben darum, daß bei gemischtem Ursachenkomplex eine vorwiegend genotypisch bedingte Varicosis erst dann und mit Vorsicht konstatiert werden darf, wenn eine beträchtliche Differenz in der Stärke peristatischer und konstitutioneller Faktoren zu erkennen ist, und der wesentlich gravierendere Anteil in der Summe der Entstehungsbedingungen auf Kosten des Konstitutionellen gesetzt werden kann.

Die Sonderstellung der Pfortader im Gesamtvenensystem wird weiterhin unterstrichen durch ihre außerordentlich wichtige Eigenfunktion als aktiv tätiges, hämodynamisch wirkendes Rohr, dem eine gewisse „arterielle“ Befähigung nicht abzusprechen ist, was morphologisch durch den Besitz einer kräftigen Längsmuskelhaut (Stöhr, Sobotta) dokumentiert wird. Wir haben an anderer Stelle hierauf eingehender zurückzukommen und möchten hier lediglich die eine Schlußfolgerung voranschicken, daß sicher schon bei geringfügiger Schädigung des Pfortadermuskels weitgehende Änderungen in Widerstand und Tonus, und damit notwendig Lichtungsbeeinflussung und zelluläre kompensatorische Reaktionen eintreten müssen. Unterstellen wir auch für diesen Fall, daß auf die Pfortader eine konstitutionelle Dysplasie zutrifft, so werden in Anbetracht der besonderen anatomischen Ausstattung und der das gewohnte Maß hämodynamischer Venenleistung weit überragenden Funktion schon solche Konstitutionsfehler frühe und ausgiebige Wirkung zeitigen, die bei anderen Venen noch keinerlei reaktive Erscheinungen hervorzurufen imstande sind.

Außerdem ist selbst bei ausgeprägter primärer Pfortaderdysplasie auf Grund der verwickelten hämodynamischen Abhängigkeitsverhältnisse zwischen Darm, Milz, Pfortader und Leber in hohem Grade die Möglichkeit gegeben, durch sekundär hinzutretende Bedingungen, z. B. seitens der Milz, den Grad der varikösen Verbildung zu beeinflussen. Umgekehrt werden häufig Veränderungen von Leber und Milz im Vordergrund stehen, deren primäre oder reaktive Natur nicht mit voller Sicherheit erschlossen werden kann.

Aus letzteren Zusammenhängen heraus ist es andererseits auch verständlich, wenn von Mitte des vorigen Jahrhunderts an bis zum heutigen Tag keinerlei kasuistische Mitteilungen unter direkter thematischer Bezugnahme auf die variköse Ektasie des engeren Pfortadersystems existieren. Wir fanden zwar eine ganze Anzahl kasuistischer Beiträge dieser Art, doch waren diese Beobachtungen ausnahmslos aus anderen Gründen veröffentlicht. Die Mehrzahl der Mitteilungen betraf die chronische Pfortaderthrombose, besonders aber die sog. primäre Pfortadersklerose, in denen die bei dieser Erkrankung bemerkenswert oft vorkommende, gleichzeitige Varicosis beiläufig erörtert und im allgemeinen als von der Sklerose abhängig und somit sekundär und mechanisch entstanden gedeutet wird. Letzterer Auffassung können wir jedoch speziell für die bei primärer Sklerose auftretenden Portavarizen nicht für alle Fälle beipflichten, weshalb uns eine eingehendere Erörterung dieser Frage gestattet sei.

Die „Phlebosklerose" taucht in der Literatur erstmalig bei LOBSTEIN auf; als solche beschrieb und benannte er fibröse Verdickungen und Verkalkungen der Venenwand. Die Übertragung dieses Begriffes auf die Pfortader ist jüngeren Datums, wenn auch bereits bei FRERICHS Verfettungen der Pfortaderintima beschrieben sind. BORRMANN machte die Pylephlebosklerose als erster zum Gegenstand eingehender Untersuchungen, dem sich dann in kurzen Intervallen die Arbeiten von BUDAY, SIMMONDS, WINKLER, WOHLWILL u. a. anschlossen.

Vornehmlich ging es darum, die von Leber- und Milzveränderungen her fortgeleiteten oder verursachten sklerotischen Prozesse, sowie die reparativ und organisatorisch zu wertenden Vorgänge im Gefolge von Thromben, als sekundäre Pylephlebosklerosen von solchen primär in der Pfortader angreifenden zu trennen. Andererseits galt es, über die allgemein-pathologische Definition dieser Erkrankung und ihre Pathogonese Klarheit zu gewinnen, was in Anbetracht der histologischen Gleichartigkeit der gewöhnlich zur Beobachtung kommenden Spätzustände verschiedensten kausalen Ursprungs auf Schwierigkeiten stoßen mußte.

So werden gleiche makroskopische wie histologische Befunde bei den verschiedensten Leiden angetroffen. Hauptsächlich ist es die Leber-

zirrhose, von der Simmonds sagt, daß sie in späteren Stadíen konstant von der Pfortadersklerose begleitet sei. Gleiches lesen wir bei Kaufmann. Banti zählt sklerotische Veränderungen der Pfortader und ihrer Wurzeln zu den wesentlichen Postulaten des nach ihm benannten Krankheitsbildes. Nach seiner Schilderung beschränken sich diese Prozesse im ersten Stadium auf die Milzvene und den distalen Teil des Pfortaderstammes und sollen durch kontinuierliches Fortschreiten der den Milztumor verursachenden Noxe bedingt sein. Im aszitischen Stadium fand Banti sämtliche Abschnitte des engeren Portalsystems sklerosiert, was nunmehr jedoch stauungsmechanisch infolge der Leberzirrhose bewirkt sein soll. Der innerhalb derselben Erkrankung plötzlich eintretende Wechsel der die Sklerose hervorrufenden Ursache, für den eine ausreichende Begründung von Banti nicht gegeben wird, gab verschiedentlich Anlaß zur Kritik (z. B. Lossen). Auch muß nach Simmonds daran festgehalten werden, daß die Pylephlebosklerose bei Leberzirrhose niemals auf Stauung zurückzuführen ist, da bei vorgeschalteter Lumeneinengung durch anderweitige raumbeschränkende Prozesse, z. B. Geschwülste, die Veränderung so gut wie níe von ihm beobachtet wurde. Er nimmt vielmehr an, daß die zirrhosemachende Ursache Leber und Pfortader gleichermaßen trifft, und beide Veränderungen gleichgeordnete Folgeerscheinungen derselben Schädlichkeit (Alkohol) darstellen. Askanazy äußert sich allerdings im umgekehrten Sinn und bemerkt bei der Demonstration eines Falles von Pfortadersklerose, die mit Leberzirrhose kombiniert war: „Die Phlebosklerose kommt von der Drucksteigerung im Pfortadersystem, welche oft bei Zirrhose der Leber entsteht“.

Das oft beschriebene, gleichzeitige Vorkommen von Thrombose und Sklerose der Pfortader wurde zunächst so ausgelegt, daß man sich letztere in Abhängigkeit von der Thrombose entstanden dachte. Da die vielseitigsten extraportalen Veranlassungen zur Thrombosierung der Pfortader führen, wurde demgemäß die Sklerose als sekundär im doppelten Sinne betrachtet (Frerichs, Eichhorst, Saxer u. a.). Wie Wohlwill hervorhebt, ist jedoch die Entstehung einer Pfortadersklerose einzig und allein durch Verschluß der Lichtung bis heute noch unbewiesen. So kam erstmalig Borrmann auf Grund kasuistischer Vergleichsuntersuchungen zu dem Ergebnis, daß wenigstens für einen Teil der Fälle der umgekehrte Kausalzusammenhang, und zwar im Sinne einer selbständigen sklerosierenden Erkrankung angenommen werden muß, was von den meisten späteren Untersuchern bestätigt wurde.

Die Frage nach der Ätiologie dieser sog. „primären Pfortadersklerose“ wird von den maßgeblichen Autoren verschieden beantwortet. Borrmann denkt für einzelne Fälle an Syphilis, sonst aber an die gleichen Momente, die für die Arteriosklerose zitiert werden, da er in Lokalisation

und makroskopischem Verhalten größte Ähnlichkeit mit dem „Atherom der Aorta" feststellen zu können glaubt. Auch ORTH führt an, daß es eine Endophlebitis nodosa gibt, die der Endarteriitis deformans nahesteht, aber weniger ihren Ausgang in „Verfettung und Erweichung", als vielmehr hauptsächlich in „Verkalkung" nimmt. BUDAY sieht in der primären Sklerose der Pfortader ebenfalls ein der Endarteriitis chronica deformans sehr ähnliches Leiden und legt für seine Fälle besonderen Nachdruck auf den sekundären Charakter der gleichzeitig vorgefundenen Thromben. Daß aber der Verschleißfaktor des höheren Lebensalters für die Ätiologie unbrauchbar ist, geht schon aus der Alterszusammensetzung der BORRMANNschen Fälle hervor und wird auch von WINKLER erneut hervorgehoben. SIMMONDS nimmt für alle nicht mit Leberzirrhose kombinierten Pylephlebosklerosen eine luische Ätiologie an. Die auffallende Abweichung der von ihm selbst ausdrücklich als nicht entzündlich angesehenen Erkrankung von den sonst üblichen phlebitischen Veränderungen der Venensyphilis sucht SIMMONDS durch Hinweise vornehmlich auf die experimentelle Bakteriologie zu entkräften, wonach er für die Entwicklung der Phlebosklerose die Annahme einer rein toxisch-degenerativen Wirkung des Syphilisgiftes für gerechtfertigt hält. Mit Recht wird von späteren Autoren darauf hingewiesen, daß eine solche Lösung das kausale Bedürfnis nur ungenügend befriedigt und das ätiologische Problem lediglich durch ein neues, den allgemeinen Erfahrungen der Syphilispathologie entgegenstehendes ersetzt, zumal die von SIMMONDS angeführten Fälle nur z. T. sichere Zeichen der Lues aufweisen. Auch BENDA ist von der syphilitischen Genese der Erkrankung nicht überzeugt und möchte selbst für solche Fälle, bei denen chronisch entzündliche Anhaltspunkte, ja sogar hinreichende Verdachtsgründe auf syphilitische Infektion vorliegen, eher auf andere, unspezifische Herderkrankungen als Ursache der Sklerose schließen mit der Begründung, daß selbst bei schwersten Lebergummosen eine syphilitische Pylephlebitis so gut wie nie vorkommt. WOHLWILL erweitert den Ursachenkreis der Pfortadersklerose insofern, als er geneigt ist, neben Lues auch das Trauma und eine ganze Reihe anderer entzündlicher Vorgänge im Wurzelgebiet der Vena portae gelten zu lassen, welche Ansicht von BENDA, allerdings unter Ausschluß der Syphilis, in gleicher Weise vertreten wird. WINKLER meint, daß dem besonderen Chemismus des Pfortaderblutes in seiner vom gewöhnlichen Veneninhalt so verschiedenen Zusammensetzung bisher viel zu wenig Aufmerksamkeit geschenkt wurde. Er weist ferner darauf hin, daß auch eine vorläufig noch nicht näher bekannte Adrenalinwirkung in Betracht zu ziehen sei, und zitiert entsprechende experimentelle Untersuchungen, die unterschiedliche, teilweise sogar entgegengesetzte Einwirkungen auf den Pfortaderkreislauf ergeben haben, je nachdem das

Adrenalin der Pfortader direkt oder erst nach Passage des Kapillarsystems appliziert wurde. Eine unmittelbare Zufuhr von Adrenalin hält Winkler auf Grund der Anastomosen der Pfortaderwurzeln mit den Suprarenalvenen auch außerhalb des Experiments unter natürlichen Voraussetzungen für möglich.

Weit wichtiger als diese etwas sehr weit hergeholten, in einzelnen Fällen vielleicht zutreffenden Möglichkeiten erscheint uns Winklers Gedanke einer angeborenen Hypoplasie des Pfortadermuskels in Gestalt kongenitaler Anomalien des Verlaufs der Muskulatur, den er als wahrscheinliche Ätiologie seines eigenen Falles äußert. Die von ihm dabei beobachtete vorsichtige Zurückhaltung ist sicherlich im Hinblick auf die Beweisführung angebracht, die wir deshalb für nicht ausreichend halten, da den angeführten, hochgradig regressiven Veränderungen der muskulären Wandschicht niemals anzusehen ist, ob sie angeboren oder postfötal akquiriert waren. Hiervon abgesehen, glauben wir jedoch, daß für eine nicht unbeträchtliche Zahl der primären Pfortadersklerosen das konstitutionelle Moment von tragender Bedeutung ist und in den Fällen, für die alle anderen ursächlichen Erwägungen versagen, die einzig vollbefriedigende Erklärung bietet.

Allein schon die Tatsache der oben skizzierten Fülle verschiedenartigster und uneinheitlicher Deutungsversuche, die zudem häufig einer gewissen Gezwungenheit nicht entbehren, stellt uns vor die Frage, ob sich diese scheinbar so verworrene Ätiologie nicht doch auf einen gemeinsamen Nenner bringen ließe, bzw. den aufgezählten Entstehungsbedingungen eine konstante, mehr oder minder stark hervortretende konstitutionelle Komponente zuzuaddieren wäre. Ist es doch immer nur ein minimaler Anteil aller Appendizitiden, Periduodenitiden, Gallengangs- und Pankreaserkrankungen, die von einer Pfortadersklerose begleitet sind, während andererseits in einer nicht unbeträchtlichen Zahl der Sklerosefälle kein Anhalt für metastasierende oder per continuitatem wirksame abdominelle Prozesse auffindbar ist, was um so auffallender erscheint, als nach Simmonds die Häufigkeit der Pylephlebosklerosen erheblich unterschätzt wird. Daraus ist lediglich zu schließen, daß derartige chronisch entzündliche Herde eine Sklerose zwar bedingen können, jedoch nicht in jedem Falle zwingend verursachen müssen, oder besser gesagt, möglicherweise in der Summe der Entstehungsfaktoren mit jeweils verschieden hohem Durchschlagsvermögen enthalten sein können. Wegen des weitgehend ungesetzmäßigen Verhaltens dürfen diese Ursachen jedoch niemals mit den Beweismitteln zufälliger kasuistischer Einzelbeobachtung auf Fälle unklarer Ätiologie übertragen werden, wie es in ziemlicher Planlosigkeit geschah, besonders hinsichtlich der Lues, die, wie Benda schreibt, für die ätiologische Deutung der Pfortadersklerose „geradezu Mode geworden ist“.

Wir sehen also, daß bei der idiopathischen Pfortadersklerose eine ähnliche Problematik vorliegt, wie sie vor CURTIUS in der Auslegung der Phlebektasie geherrscht hat, und weiterhin die deutliche Tendenz besteht, nunmehr auch hier die Konstitutionspathologie zu Wort kommen zu lassen. Vergegenwärtigen wir uns der eingangs erwähnten auffallend bevorzugten Kombination von Varikosität und allgemeiner primärer Sklerose im engeren Portalsystem, so liegt es nahe, hier nicht mechanische Abhängigkeit der Varicosis von proximal vorgeschalteter Sklerose anzunehmen, wie es bisher meist geschah, sondern nach einer gemeinsamen, konstitutionellen Ursache zu fahnden, zumal für Varizen anderer Körpergebiete deren genotypische Bedingtheit erwiesen ist, und für die Sklerose genügend Verdachtsmomente in dieser Richtung existieren. Damit wären beide Erkrankungen nicht mehr in gegenseitiger Abhängigkeit voneinander, sondern als gleichwertige, parallele Äußerungen derselben Grundursache aufzufassen. Dies würde andererseits eine weitgehende nosologische Identität beider bedingen, was in folgendem an Hand einer morphologischen und pathogenetischen Gegenüberstellung geprüft werden soll.

Nehmen wir das Ergebnis dieses Vergleichs vorweg, so ergibt sich hinsichtlich der pathogenetischen Ausdeutung der histologischen Befunde eine weitgehende Übereinstimmung zwischen Venensklerose und Venenvarikose. Diese an sich zunächst absurd erscheinende Feststellung — handelt es sich doch morphologisch scheinbar um entgegengesetzte Zustände, nämlich Verengerung der Lichtung einerseits und Lumenvergrößerung andererseits — ist keineswegs neu. Über den Ablauf der Vorgänge, der schließlich in dem einen Fall zur reinen Phlebosklerose, im anderen zur Varicosis, sehr häufig auch zur Mischung beider führt, liegen bereits eine Reihe einheitlicher Deutungen vor. So weist RIBBERT auf die innere Zusammengehörigkeit beider Prozesse hin und macht unter Anlehnung an B. FISCHER den jeweiligen Endzustand von Menge und Qualität der elastischen Neubildung abhängig. B. FISCHER sieht nämlich in einer ungleichmäßigen Regeneration der Elastica, die innerhalb des fibrösen Gewebes zur Abstützung der geschwächten Media heranwächst, die Möglichkeit gegeben, daß dieser Prozeß dann zur Varikosität führen muß, wenn eine genügende Elasticaneubildung ausbleibt oder trotz mächtiger Wucherung den Anforderungen des Blutdrucks nicht gewachsen ist. Gelingt es jedoch den elastischen Kräften des Ersatzgewebes, das Gleichgewicht zwischen Venenwandresistenz und hämostatischem Druck wieder herzustellen, so soll nicht Dilatation, sondern vielmehr Sklerose mit zunehmender Wandverdickung die Folge sein. Wenn wir auch den Einzelheiten dieser Theorie nicht beipflichten können, ist jedenfalls die innere Verknüpfung von Sklerose und Varicosis

bemerkenswert. Auch Nissen äußert ähnliche Vorstellungen. Er nennt Phlebosklerose und Phlebektasie „in einem gewissen Zusammenhang“, weist ihnen eine gemeinsame Genese zu und betont, daß Phlebosklerosen Vorläufer von Varizen sein können. Benda spricht beiden Veränderungen von vornherein streng reaktiven Charakter zu und äußert anläßlich der Besprechung der Varizenentstehung, daß sich wahrscheinlich an die anfängliche Hypertrophie der Wand atrophische Vorgänge anschließen — an anderer Stelle ist auch von vorangehender Insuffizienz der Venenmuskularis die Rede —, die dann „teils zur Sklerose, teils zur Erweiterung führen“.

Schon der histologische Vergleich zwischen phlebosklerotischer und variköser Venenwand ergibt weiteste Übereinstimmung. Daß sich erst in jüngster Zeit die Ähnlichkeit der Befunde mehr und mehr herausschälte, liegt wohl zur Hauptsache daran, daß frühere Autoren den Veränderungen der Media bei Phlebosklerose weniger Beachtung schenken und deshalb nur andeutungsweise Erwähnung tun, während das Verhalten der Intima, unter dem Eindruck arteriosklerotischer Analogiebegriffe, im Vordergrund steht. Erst Winkler geht bei seinem Fall von Pylephlebosklerose in besonders eingehender Form darauf ein und berichtet neben außerordentlicher Verdickung und Hyalinisierung der intimalen Schicht über reichlichen Untergang der Muskelfasern und deren Ersatz durch fibrös-hyalines Gewebe, sowie dichte elastische Netze in der mächtig verbreiterten Media. Er fand zudem Kalkplatten, stellenweise auch feintropfige Verfettung in Intima und Muskelschicht, sowie Lücken und Unterbrechungen in der Kontinuität der elastischen Faserelemente und weist im übrigen darauf hin, daß bei besonders hochgradiger Sklerosierung die Grenzen der einzelnen Venenhäute außerordentlich stark verwischt waren. Fast identische Bilder ergeben auch die Varizen, die nach Benda ein „wahres Museum aller Venenerkrankungen“ darstellen. Seine und Lehmanns Berichte schildern wechselnde Breite der Innenhaut mit Vermehrung der kollagenen und elastischen Substanz an den Orten stärkerer Verdickung, in seltenen Fällen auch Lipoideinlagerungen der Intima, während die Hauptveränderung in der hochgradig geschädigten Muscularis mediae angetroffen wurde: Die einzelnen Muskelzüge sind außerordentlich verdünnt und gestreckt, ihre Kerne nur andeutungsweise färbbar; die elastischen Teile mächtig gewuchert in Zügen zusammengezerrt, oft jäh unterbrochen. Auch Verkalkungen kommen mit Vorliebe in varikösen Venen vor. Wir dürfen somit schon aus der vergleichenden Betrachtung der Mikroskopie der ausgebildeten Formen beider Erkrankungen ablesen, daß hier wesensverwandte Bilder vorliegen, und höchstens geringfügige und nur graduelle Unterschiede zwischen beiden festzulegen sind.

Weiterhin ist festzustellen, daß die letzte Wurzel der formalen Entwicklung sowohl phlebosklerotischer wie variköser Verbildungen heute in eine primäre Schwäche der Media verlegt wird. Schon SACK glaubte, in Parallele zu der THOMAschen Theorie der Arteriosklerose, eine nichtentzündliche Veränderung der Media als Ausgangspunkt der Phlebosklerose annehmen zu müssen, ohne allerdings krankhafte Symptome der Media anzuführen. Hieran anknüpfend sieht WINKLER in einer auf strukturellen Anomalien beruhenden funktionellen Schwäche der Media die veranlassende Ursache der Sklerose. Auch RIBBERT verlegt diese in primäre Läsionen der muskulären und elastischen Mediabestandteile, welche er gleichfalls als grundlegend für die Varizenbildung annimmt.

Hinsichtlich der Pathogenese der Varizen herrschten lange Zeit die widersprechendsten Meinungen. Teils wurden Veränderungen des elastischen Gewebes verantwortlich gemacht, so von HODARA, B. FISCHER, TOMASELLI, KALLENBERGER, teils diejenigen der Muskulatur als primär hingestellt, wie es von EPSTEIN, SCAGLIOSI, SCHAMBACHER u. a. geschah. Die neueren Forscher bewahren diesen Auffassungen gegenüber einige Skepsis. Nach BENDA sind alle diese Theorien an Hand histologischer Studien zufälliger Ausschnitte aus verschiedensten Stadien der Ektasie gewonnen, so daß die primäre pathogenetische Stellung des angeschuldigten Venenwandanteils nicht zu beweisen ist. Dennoch schließt sich BENDA ausdrücklichst denjenigen Autoren an, die eine primäre Schwäche in der Muskulatur suchen oder gefunden zu haben glauben, wobei ihn ausschließlich funktionelle Überlegungen leiten.

Zusammenfassend wäre also festzuhalten, daß die Morphologie der reinen Venensklerose, wie wir sie für die Pfortader zitiert haben, und die der varikös deformierten Venenwand praktisch nicht voneinander zu trennen sind; oder anders ausgedrückt, daß die sklerotischen Prozesse, die zum Bilde des ausgeprägten Varix gehören, mit denen der ohne Lichtungsvergrößerung einhergehenden Phlebosklerose identisch sind. Formalgenetisch liegt beiden pathologischen Zuständen eine primäre Schädigung des Venenmuskels zugrunde, wodurch beiden Ereignissen lediglich der Charakter gleichsinniger, kompensatorischer, bzw. reparativer Folgeerscheinungen zukommt. Es muß also an der Art der pathogenetischen Weiterentwicklung gelegen sein, wenn verschiedenartige Endzustände als Folge derselben pathogenetischen Veranlassung entstehen sollen.

Während die logisch geordnete Verkettung der pathogenetischen Reihenfolge für die Varizen weitgehend gelungen ist, vornehmlich durch BENDA und seine Schule, gelang es uns nicht, gleichermaßen gründliche Angaben für die selbständige Sklerose in der Literatur aufzufinden. Über

die Entwicklung der muskelgeschwächten Vene zum ausgebildeten Varix haben wir, z. T. in Anlehnung an Benda, Romich u. a., die Vorstellung gewonnen, daß im Initialstadium der Phlebektasie die Vene in ihrer Gesamtheit, besonders aber in ihren muskulären Anteilen bestrebt ist, die aus irgendwelchen Gründen insuffiziente Leistung der Muskelhaut zunächst durch hypertrophische und hyperplastische Maßnahmen eben dieser Muskelhaut zu kompensieren. Die hypertrophischen Vorgänge, die sich bei der vorwiegenden Längsanordnung der Venenmuskulatur zur Hauptsache an der longitudinalen Schicht abspielen, werden naturgemäß richtungsbetont ablaufen und zwar in dem Sinne, daß die hämodynamische Welle des Blutstroms auf den wachsenden und darum plastisch stärker beeindruckbaren Muskel Trieb- und Zugwirkung ausübt, wodurch eine die Querschnittsverbreiterung übertreffende Größenzunahme in der Längsrichtung resultieren muß. Dabei ist zu berücksichtigen, daß einer ebenso starken Breitenausdehnung die Netzstruktur der elastischen Faserelemente widerstrebt, zumal die vorwiegend längsgeordneten Netzleisten der Elastica einer Dehnung in der longitudinalen Ebene eher zugänglich sind. Das Ergebnis dieses Vorgangs ist die Schlängelung der Vene bei mäßiger Dickenzunahme: die Phlebektasie. Gelingt es der hypertrophischen Vene nicht, mittels Massenzunahme ihrer Muskulatur das primäre Mißverhältnis zwischen Muskeltonus und hämodynamischer Beanspruchung auszugleichen, setzen die Ersatzwucherungen seitens der kollagenen und elastischen Wandkomponente ein, da nunmehr für die Muskulatur alle Möglichkeiten der Selbsthilfe durch Eigenhypertrophie erschöpft sind. In diesem Stadium der erneuten Insuffizienz beginnt die variköse Phase, die in großen Zügen abgeschlossen ist, bevor die vikariierend eintretende Sklerose dem dehnenden Innendruck größeren Widerstand entgegenstellen kann. Vorzugsweise wird sich die Ektasie da auswirken müssen, wo durch die vorangegangene Längsausdehnung der Vene das Versagen der Muskulatur aus natürlicher Bedingung heraus am stärksten und besonders frühzeitig in Erscheinung tritt. Derartige, dem Blutdruck besonders ausgesetzte Angriffspunkte verkörpern die Krümmungswinkel im Verlauf der geschlängelten Phlebektasien, oft auch die Orte der Einmündung zuströmender Gefäße. Das weitere Schicksal ist dann vom Dehnungswiderstand des fibrösen Ersatzgewebes abhängig, das nunmehr ohne die unterstützende Wirkung des Muskeltonus auskommen muß und demgemäß öfter vorübergehenden, in Schüben auftretenden Dekompensationen unterliegt, die ihrerseits regressive Umwandlungen und neue sklerosierende Phasen einleiten.

Der Beginn sklerotischer Hyperplasie liegt also bei der Varicosis erst in späterer Periode. Ihr geht die Muskelhypertrophie voraus, die eine unerläßliche Vorbedingung für die Ausbildung variköser Buchten und

Säcke darstellt, da erst durch die normalerweise nicht vorhandenen, erst durch die Hypertrophie provozierten Krümmungen und Lageverschiebungen Orte besonders verminderter Resistenz geschaffen werden.

Ein Vergleich dieser Entwicklungsreihe mit der Pathogenese der reinen Sklerose läßt auf den ersten Blick gewisse Unterschiede im Ablauf deutlich erkennen. Wir vermissen bei letzterer eine hypertrophische Phase höheren Grades — jedenfalls fanden wir nirgends Angaben über eine solche —, weshalb wir nicht anstehen, hierin die Ursache des Ausbleibens variköser Deformierung zu sehen, da ja die grundlegende Bedingung für eine variköse Ausweitung entfällt. Aus der primären Ursache der Muskelschwäche heraus entwickelt sich, gewöhnlich in der Intima einsetzend, eine allmählich diffusen Charakter annehmende kompensatorische Sklerose aller Wandschichten unter Ersatz und Überwucherung der insuffizienten, eine eindrucksvolle Hypertrophie nicht aufbringenden Muskelanteile.

Leider ist das Initialstadium der Phlebosklerose nicht in dem Maße erforscht, wie es wünschenswert wäre, was schon SAXER u. a. monierten. Bei den veröffentlichten Fällen handelt es sich stets um hochgradig ausgebildete Formen, die meist sogar schon Verkalkung und osteoide Umbildung aufweisen. Dennoch glauben wir, daß auch der reinen Phlebosklerose eine anfängliche Muskelhypertrophie mäßigen Grades vorangeht, die der makroskopischen Besichtigung entgeht und sich im Sinne von HUECK weniger in meßbarer Wandzunahme ausdrückt, als in spezifischen Merkmalen der Muskelzellen und -kerne, die in Gestalt färberisch darstellbarer Qualitäten wie Chromatinreichtum, sowie vermehrter Saftdurchtränkung und Turgeszenz nachzuweisen wären. Eine mengenmäßig ins Auge fallende Vermehrung der muskulären Elemente ist nur ausnahmsweise beobachtet worden; BUDAY sah sie in der Pfortader seines zweiten Falles, wo die Muskelbündel in Intima und Media trotz vorgeschrittener Sklerose reichlich vermehrt waren. Ähnliches wird in einem heute von den meisten Autoren als „kindliche Milzvenenstenose" aufgefaßten Fall (3jähr. ♂), den RAISCH veröffentlichte, erwähnt. Man fand die mit dem bloßen Auge völlig intakt befundene Pfortader und Milzvene mikroskopisch im Sinne einer Hypertrophie aller Wandschichten und einer beginnenden Intimasklerose verändert: Weite Lichtung, Intima viel dicker als gewohnt, elastische Fasern und Muskelelemente der übrigen Wandschichten vermehrt. RAISCH nimmt an, daß bei Erhaltung des Kindes das Pfortadersystem einer zunehmenden Sklerose anheimgefallen wäre. Angaben ähnlichen Inhalts finden sich mehrfach im Schrifttum verstreut, insbesondere in den Arbeiten über die sog. Milzvenenstenose (s. auch S. 128), doch fehlt es gewöhnlich an einer genaueren pathogenetischen Analyse der hier in Frage kommenden Veränderungen. Im allgemeinen

vermittelt die Kasuistik jedoch den Eindruck, daß die hypertrophische Muskelreaktion der präsklerotischen Vene spärliche Grade nur selten überschreitet.

Über die Frage, warum die Reaktion der Venenwand einmal den Weg über mächtige Hypertrophie zur Dilatation und Sklerose wählt, ein andermal die Mediaschwäche fast unmittelbar, jedenfalls nach erheblich geringer ausgeprägter und scheinbar inkonstanter Hypertrophie, mit Bindegewebsproliferation beantwortet wird, liegt u. E. in einer Reihe spezieller Veneneigentümlichkeiten begründet. Auffallenderweise tritt nämlich, wie das Beispiel des Pfortaderstammes belegt, an großkalibrigen Venen eine stärkere variköse Verunstaltung seltener auf. Hier ist eine das Bild auf weitere Strecken hin gleichmäßig beherrschende, ohne Lichtungserweiterung einhergehende Sklerose das geläufigere Ereignis. Dagegen zeigen die mittelgroßen und die kleineren Venen mit Vorliebe das Bild variköser und gleichzeitig sklerotischer Entartung, während sie der isolierten Sklerose seltener und dann meist nur in höherem Alter unter dem Bilde der physiologischen Vakatsklerose verfallen. Diese Tatsache bietet insofern einen wichtigen Fingerzeig, als sie auf die besonderen Gegebenheiten der Venengröße, -Struktur und -Topographie aufmerksam machen. Die kleineren Venen liegen gewöhnlich eingebettet in locker gefügtes Gewebe, das eine außerordentliche Plastizität besitzt und einer Größen- und Längenausdehnung des Venenrohrs leicht nachzugeben imstande ist, während die großlumigen Venen ein gröberes Widerlager besitzen und über festere Fixation im Nachbargewebe verfügen, wodurch eine stärkere Volumbeanspruchung in der Längsrichtung mit Schlängelung von vornherein erschwert ist. Auch müssen wir in Anbetracht der physiologischen Variabilität der normalen Größe und Struktur, die in verstärktem Grade besonders bei Venen mittlerer und kleinerer Kategorie angetroffen wird, diesen ein stärkeres Anpassungsvermögen und somit eine erhöhte oder leichter auslösbare Neigung zur Hyperplasie zuerkennen, die wir an großen Venen infolge ihres weit stärker ausdifferenzierten Baues und der engeren, gegenseitigen Gebundenheit der Einzelbestandteile nicht in dem Maße erwarten können. Im arteriellen System scheinen analoge Verhältnisse vorzuliegen; während Schlängelung der Radialis gar nicht so selten vorkommt, sind auffallende Hypertrophien mit Längenwachstum und Verbiegung beispielsweise der Subclavia nicht bekannt. Wir sind deshalb der Meinung, daß zwar bei der Phlebosklerose eine anfängliche Muskelhypertrophie im Spiele ist, diese jedoch, wie die lokalisatorische Bevorzugung größerer, straffer befestigter Venen beweist, aus angeführten Gründen weniger umfangreiche Ausmaße erreicht und insbesondere nicht zur Ausdehnung in der Längsrichtung führt. Infolgedessen ist auch die neben anderen Abhängigkeiten

dem Grad der Hypertrophie proportionale Bereitschaft zur Ektasie für die reinen Sklerosen auf ein Minimum herabgesetzt, und somit das Ausbleiben der Varicosis wohl begründet. Allerdings wird in seltenen Fällen ein allmähliches Nachgeben des den Dehnungswiderstand verkörpernden fibrösen Gewebes mit Auftreten varizenähnlicher Bildungen nicht von der Hand zu weisen sein.

Im engeren Pfortadersystem finden wir diese Verhältnisse bestätigt. Während wir nur ausnahmsweise Varikositäten des Pfortaderstamms erwähnt finden, sind Schlängelungen und Varizen der großen Wurzelvenen weit häufiger beschrieben. Die Pfortader als kurzer, stabil konstituierter Venenstamm ohne größere Möglichkeit topischer Änderungen, unterliegt vorzugsweise der nicht-varikösen Sklerose. Dagegen kann sich an den lockerer aufgebauten, weniger straff im Nachbargewebe fixierten Zuflußvenen eine ausgiebige Hypertrophie mit bevorzugter Längsausdehnung, Schlängelung und Varicosis widerstandslos auswirken.

Inwieweit neben diesen anatomischen Bedingungen auch Varianten der gemeinsamen Ursache, eben der Muskularisschwäche, auf die unterschiedlichen Grade der Hypertrophie von Einfluß sind, ist vorläufig noch nicht abzusehen. Wie naturgemäß von der Intensität der Muskelschädigung die Schwere der Insuffizienz und sämtlicher Folgeerscheinungen abhängig sein wird, ist es durchaus denkbar und wohl auch wahrscheinlich, daß in einzelnen Fällen die schwächende Ursache sich nicht nur in einfacher funktioneller Minderwertigkeit mit anschließendem regulärem Ablauf der Kompensationsvorgänge ausdrückt, sondern auch tiefergreifende Anomalien bedingt: Beeinflussung derjeniger Faktoren, in denen die normale hypertrophische Eigenreaktion des Muskels determiniert ist, und zwar im Sinne eines mehr oder minder abgeschwächten Reaktionsvermögens der Muskulatur. Doch muß dies solange Vermutung bleiben, als es nicht gelingt, das morphologische Substrat der Muskelinsuffizienz einwandfrei aufzudecken.

In Anbetracht der oben auseinandergesetzten, so ausgeprägten Übereinstimmung zwischen Varicosis und Phlebosklerose, ist es u. E. voll gerechtfertigt, bei Nebeneinandervorkommen beider die alleinige ätiologische Abhängigkeit der Varizen von vorgeschalteter Sklerose im Sinne sekundärer Stauungsvaricosis fallen zu lassen und ihre gemeinsame Entstehungsveranlassung, die primäre Schwäche der Venenmuskulatur, auf einheitliche ätiologische Faktoren zurückzuführen. Wie wir bereits oben ausgeführt, ist es für viele derartiger, nur unbefriedigend aufgeklärter Kombinationsfälle im engeren Pfortadersystem naheliegend, die Pylephlebosklerose als der Varicosis vergesellschaftetes und gleichzuordnendes Merkmal den Erscheinungsformen der konstitutionellen Venenwanddysplasie einzureihen. Es

soll damit keineswegs die ausschließliche konstitutionelle Bedingtheit für alle Fälle behauptet werden; vielmehr verweisen wir ausdrücklich auf die eingangs dieses Abschnittes hervorgehobenen besonderen Verhältnisse des Pfortadersystems, denenzufolge wir eine besondere Vorsicht in der konstitutionellen Beurteilung der Erkrankung dieses Gebiets für angebracht halten.

Es soll nunmehr an Hand einiger Beispiele der Literatur untersucht werden, ob unsere Auffassung über die Ätiologie der bezeichneten Fälle zu Recht besteht. Aus äußeren Gründen kann, dem Rahmen dieser Arbeit entsprechend, nur diejenige Kasuistik berücksichtigt werden, bei der neben der Pylephlebosklerose eine deutliche Varikose manifestiert ist. Wir glauben indes, daß auch eine ganze Anzahl primärer, nicht durch Varizen komplizierter Pfortadersklerosen unklarer Ätiologie mühelos dem Status varicosus einzugliedern wären und damit einer endgültigen Klärung zugeführt werden könnten, so z. B. die Fälle Steinhaus, Umber, Bode und Winkler, müssen jedoch auf weitere Erörterungen in dieser Richtung verzichten.

Wir zitieren zunächst die auf eine kongenitale Anomalie hinzielenden Deutungen früherer Autoren. Es wurde bereits erwähnt, daß Winkler für seinen Fall kongenitale Anomalien der Pfortadermuskelschicht in ursächliche Erwägung zieht. Ribbert, der die Autopsie des von Bode veröffentlichten Falles vorgenommen hatte, hält die Sklerose des Portalsystems bei dem erst 7jährigen Kinde für kongenital. Auch Recklinghausen deutet die pylesklerotischen Prozesse im Falle Umber, die zur vollständigen Obliteration des Pfortaderstammes und eines Teiles der Milzvene geführt hatten, als eine mit großer Wahrscheinlichkeit angeborene Wandveränderung. Wenngleich diese Meinungsäußerungen z. T. etwas allgemeiner gehalten sind, glauben wir sie doch im Verein mit nachstehender Kasuistik im Sinne unserer Auffassung bewerten zu können.

Fall Balfour and Steward (1869): 20jähr. ♂. Klinisch: Vor 5 Jahren erstmalig Beschwerden, Milzvergrößerung. Bis 3 Mon. a. Ex. beschwerdefrei. Dann plötzlicher, heftiger Schmerz in der Magengegend mit ausgiebigen, wiederholten Hämatemesen. Ödeme, Ascites, Ektasie der Bauchvenen. Hämorrhoiden.

Sektion: Kleine, derbe Leber mit Kapselverdickung. Milz vergrößert, mit subkapsulären Blutungen. Hämorrhagische Erosionen des Magens. Pfortader an ihrer Eintrittsstelle in die Leber durch ein ziemlich fest adhärentes, entfärbtes Gerinnsel total obliteriert. Pfortaderwand an einigen Stellen verdickt, an anderen verkalkt. In den tieferen Intimaschichten größere Kalkschuppen. Atheromatöse Herde. Die Vena lienalis erweitert, ihre Wand verdickt und verkalkt; an vier Stellen seitliche, enghalsige Ausbuchtungen von Taubeneigröße, mit entfärbten Blutgerinnseln gefüllt.

Schon Saxer war vorstehender Fall wegen der „kolossalen varikösen Aussackungen der Milzvene als bemerkenswert“ aufgefallen. Nach Borrmann ist der als primäre Pylephlebosklerose mit aufgepfropfter

Thrombose anzusprechen. Der umgekehrte Zusammenhang ist insofern auszuschließen, als die sklerotischen Veränderungen der nicht thrombierten Milzvene denen der Pfortader in nichts nachstehen. Wie BORRMANN weiter betont, bieten weder die Leber noch die Nachbarschaft der Portalvene Anhaltspunkte für die exogene Entstehung von Sklerose und Thrombose, so daß wir also einen ätiologisch bisher völlig unerklärbaren Fall vor uns haben. Die im Alter von 15 Jahren aufgetretenen plötzlichen Schmerzen dürfen wohl mit Sicherheit als Symptome der Thrombosierung gewertet werden, woraus zu schließen ist, daß die sie bedingenden schwersten sklerotischen Prozesse in ihren Anfängen noch weit früher zu datieren sind. In Anbetracht der so außerordentlich frühzeitigen Manifestation und der gleichzeitig ausgebildeten Hämorrhoiden muß eine konstitutionelle Venenwanddysplasie als grundlegend angenommen werden, auf deren Konto sowohl die sklerotischen wie varikösen Verbildungen des Portalsystems als gleichsinnige Effekte derselben Ursache im Sinne unserer vorstehend begründeten Auffassung zu setzen sind. Warum wir der Varikose der Hämorrhoidalvenen selbständigen und nicht Kollateralcharakter zusprechen, soll anläßlich des später zu zitierenden Falles WOHLWILL erörtert werden.

Fall OSLER (1882): Angeblich gesunder, 28jähr. ♂. Klinisch: Schwächegefühl; dumpfer Schmerz im Oberbauch. Häufiges, profuses Blutbrechen. Anämie. Ex. an Erschöpfung.

Sektion: Anämie sämtlicher Organe. Vena cava o. B. Sehr starke Erweiterung der Venae oesophageae, azygos, diaphragmaticae, lumbales und iliacae. Derber Milztumor, an einer Stelle eine verkreidete Partie. Milzarterie geschlängelt, mit verdickter und verkalkter Wand, in Nähe des Milzhilus mit mehreren erbsgroßen Aneurysmen besetzt, stellenweise auch thrombosiert. Kleine Leber, doch deutliche Läppchenzeichnung; keine Vermehrung des interazinösen Bindegewebes. Leberarterien sehr weit. Pfortader von einer Stelle 2 cm oberhalb ihres Ursprungs an obliteriert und in einen fibrösen Strang verwandelt, der im Querschnitt ein schwammiges Aussehen hat. Auch die intrahepatischen Hauptverzweigungen verschlossen. GLISSONsche Scheide stärker entwickelt und fester als normal. An der Vereinigungsstelle der Lienalis und Mesenterica superior eine walnußgroße Ausbuchtung mit verdickter und teilweise verkalkter Wandung. Dieselben Veränderungen der Struktur in der gleichfalls sackförmig deformierten Vena mesenterica superior, in noch größerem Maße in der Wand der stark varikösen Vena lienalis. Venae gastroepiploica sinistra und mesenterica inferior ähnlich erweitert und sklerosiert.

OSLER glaubt, Ursache und Ausgangspunkt des varikosklerösen Prozesses auf einen alten, in seinen verkreideten Residuen noch nachweisbaren Milzabszeß oder -infarkt, bzw. eine von dort her verursachte Pfortaderthrombose zurückführen zu können. Doch ist diese Art der Entstehung wohl deshalb unwahrscheinlich, da wir anamnestisch keinerlei Angaben vorfinden, die das primäre Auftreten einer von entsprechender Milz-Herderkrankung ausgehenden, septischen oder blanden Thrombose

nahelegen. Auch spricht der weit ausgedehnte Sklerosierungsprozeß in sämtlichen dem Portalsystem zugehörenden Venen gegen die Annahme ihrer ursächlichen Abhängigkeit von einer primären thrombophlebitischen Erkrankung der Pfortader, zumal mit wachsender Entfernung vom Pfortaderstamm die Intensität der Venenveränderung in stetem Maße zunimmt. Zwar wird die Obliteration der Pfortader ohne Zweifel von einer früher oder später hinzugetretenen Thrombose mitverschuldet sein, und deren Organisation den endlichen Totalverschluß herbeigeführt haben. Anschließend dürften sich dann, wie die schwammige Beschaffenheit des Pfortaderquerschnitts nahelegt, allem Anschein nach Rekanalisationen geltend gemacht haben.

Ist also die Möglichkeit einer progredienten Phlebitis ausgeschlossen, so wäre noch die rein stauungsmechanische Entstehung bei eventuell sehr frühzeitigem Pfortaderverschluß zu erwägen. Wir besitzen in der Kasuistik der sog. kavernösen Umwandlung der Pfortader genügend Beispiele analoger Stromverhältnisse des Pfortaderblutes. Dabei ist jedoch nur in ganz vereinzelten Fällen eine stärkere Varikosklerose der angeschlossenen Hauptwurzeln der Pfortader beobachtet, weshalb wir der Drucksteigerung einen primär bestimmenden kausalen Einfluß nicht einräumen können. Kommt es aber tatsächlich einmal, wie im Falle Wohlwill, zu einer solchen Veränderung, so wird auch dann unter Berücksichtigung des empirisch gewonnenen Eindrucks über das Verhalten des Pfortadersystems bei anderweitig bedingter Druckerhöhung eine absolute und ausschließliche Stauungsgenese der diesseits der Sperre gelegenen Sklerose abgelehnt (Wohlwill, Simmonds). Demzufolge betrachten wir die einzelnen Befunde am Pfortadersystem als einheitlichen Ausdruck einer einzigen grundlegenden Primärerkrankung, unbeschadet der naturgemäß mitbestimmenden, sekundären Faktoren, denen wir gewissen Einfluß bei der verschiedenartigen Weiterentwicklung der einmal in die Wege geleiteten Sklerose und ihrer Komplikationen zuschreiben.

Auch die Leber darf weder für den Pfortaderthrombus, noch die Sklerose verantwortlich gemacht werden. Wenn überhaupt eine ursächliche Abhängigkeit zwischen Leber und der Pfortaderveränderung angenommen werden soll, dürfte diese wohl nur in Richtung einer sekundär in Mitleidenschaft gezogenen Leber aufgefaßt werden. Ihre mäßige, vorwiegend partielle Atrophie — der linke Lappen war bis auf eine kleine, schmal ausgezogene Zunge geschwunden — wäre dann als eine Art Inaktivitätsatrophie infolge der sehr alten Pfortadererkrankung anzusehen. Ob es sich aber ausschließlich um echte „atrophische“ Vorgänge handelt, dürfte zum mindesten fraglich sein. Die auffällige Kleinheit des Organs, die fehlende Vakatwucherung des interazinösen Stützgewebes und das jugendliche Alter sprechen eher für eine Entwicklungs-

anomalie der Leber im Sinne kongenitaler Hypoplasie, oder doch wenigstens für die kausale Mitwirkung wachstumshemmender Faktoren. Jedenfalls liegt eine primäre, das Portalsystem beherrschende Lebererkrankung sicherlich nicht vor.

Wir dürfen somit diesen so exzessiven Fall von Pylephlebosklerose + Varikose mit BORRMANN zur Gruppe der primären Pfortadersklerosen rechnen. Ein brauchbarer exogener Entstehungsmodus für die Veränderungen im Portalsystem kann nicht erbracht werden. Da außerdem bei dem erst 28jährigen Manne auf Grund der Intensität der Erkrankung auf einen sehr frühen, vielleicht sogar fötalen Beginn der Varikosklerose geschlossen werden muß, glauben wir nicht fehl zu gehen, wenn wir die Veränderungen als Ausdruck einer allgemeinen konstitutionellen Alteration der Venenwand betrachten, zumal auch eine Reihe anderer visceraler Venen, darunter auch solche, die der kollateralen Umleitung nicht dienstbar gemacht werden können, varikös entartet sind.

Fall DURAND-FARDEL (1883): 45jähr. ♀. Klinisch: Öftere Anfälle von Intermittens. Seit vielen Jahren Milztumor. Später Ascites, Ödeme. Zuletzt Melaena von 2 lit.; darauf baldiger Ex.

Sektion: Transsudat in der Bauchhöhle. Milztumor. Pfortaderstamm atheromatös und verkalkt, seine Zweige am Hilus thrombosiert und ebenfalls mit Kalkplatten besetzt. „Le tronc port rapelle exactement une aorte athéromateuse." Vena lienalis von ihren Wurzeln bis zur Einmündung in die Pfortader verhärtet und stark erweitert, enthält Fibringerinnsel. Ausgedehnte Ösophagusvarizen.

Die Beurteilung dieses Falles ist etwas schwieriger. Der ausgesprochen atheromatös-sklerotische Charakter der Erkrankung in ihrer hochgradigen Entwicklung deutet zwar mit einiger Sicherheit auf die sekundäre Rolle der Thrombosierung. Weniger eindeutig läßt sich der Einfluß des Intermittens auf die Genese der sklerotischen Veränderungen abgrenzen. Nach den allgemeinen Erfahrungen über primäre Pylephlebosklerose haben aber entzündliche Erscheinungen der Wand in keinem der Fälle vorgelegen und sind auch hier nicht beobachtet, so daß die Annahme einer direkten und alleinigen Verursachung seitens des durchgemachten Febris intermittens zur Erklärung nicht ausreichen dürfte. Infolgedessen erscheint es auch in diesem Fall berechtigt, eine primäre Venenwanddysplasie des Portalsystems zugrunde zu legen, wobei wir in den durch Intermittensinfektion begründeten zirkulatorischen Störungen unterstützende Faktoren erblicken. Für die auf dem Boden der Sklerose erwachsende Thrombose mögen sie vielleicht sogar unmittelbar auslösende Veranlassung gewesen sein. Eine vollständige Klärung ist jedoch ohne Kenntnis des Leberbefundes nicht möglich.

Fall SPIEGELBERG (1895): 82jähr. ♂. Klinisch: Früher wegen Beinvarizen, Herzaffektionen und Bronchitiden behandelt. 2 Jahre a. Ex. erstmalig schwere Epistaxis und Teerstühle. Später rezidivierende Hämatemesen. Zuletzt Ascites, Ödeme, Bronchopneumonie.

Sektion: Geringe Bronchopneumonie. Kleines, aber gesundes Herz. Fibröser Milztumor. Leber o. B. Pfortader von der Porta hepatis an verkalkt, mit buchtigen Aussackungen versehen. Die Verkalkung setzt sich weiter in die Venae lienalis und mesenterica superior fort. Im Stamm der Mesenterica superior ein fest mit der Wand verwachsener Thrombus, der bis an die Pfortader heranreicht und sich in die Lienalis fortsetzt. Intima der Aorta zart. Abführende Arterien erweitert und geschlängelt, mit geringfügigen Verdickungen. Histologie der Pfortader: Intimasklerose; in der Media Nekrosen, Verkalkungen, knochenähnliche Metamorphosen.

Spiegelberg beurteilt die Thrombose als primäres und für die Varikosklerose ursächlich anzuschuldigendes Ereignis, da ihm zur Erklärung letzterer „ein unzweideutiges, Stauung verursachendes Moment sonst fehlt“. An anderer Stelle betont er allerdings, daß die Frage des gegenseitigen pathogenetischen Zusammenhangs von Sklerose und Thrombose im allgemeinen unentschieden bleiben müsse. In seinem Falle vermissen wir jedoch die für Annahme einer primären Thrombose notwendig zu fordernde lokalisatorische Kongruenz zwischen Sklerose und Thrombus, ist doch gerade der am schwersten befallene Pfortaderstamm nicht thrombosiert. Wir stehen deshalb nicht an, auch hier eine primäre Pylephlebosklerose anzunehmen, deren Ätiologie trotz der von Spiegelberg angeführten klimatischen Einflüsse (Aufenthalt in den Tropen) völlig ungeklärt ist, zumal die Leber intakt befunden wurde. U. E. haben wir auch in diesem Falle keine andere Wahl, als eine primäre konstitutionelle Venenwanddysplasie ursächlich anzuerkennen, was um so eher gerechtfertigt ist, als in der Anamnese von behandlungsbedürftigen Beinvarizen die Rede ist, die als der Varikosklerose der Pfortader koordiniertes Merkmal allgemeinen Status varicosus zu bewerten sind.

Fall Buday (II.) (1903): 52jähr. ♀. Klinisch: Alkoholabusus. Keine Lues. Erste Beschwerden 17 Mon. a. Ex. Seit einem Jahr rezidivierende Darmblutungen.

Sektion: 10 lit. Ascites. Ösophagusvarizen. Milztumor mit Perisplenitis. Kleine atrophische Leber ohne wesentliche Bindegewebsproliferation im Sinne luischer oder zirrhotischer Prozesse. Pfortaderwand stark verdickt, Intima rauh, mit flachen, verfetteten Erhebungen und eingelagerten Kalkplatten. Pfortaderlumen durch alten, nicht organisierten Thrombus eingeengt. Fortsetzung der Thrombose in Milz- und Mesenterialvene eine kurze Strecke weit. Milzvene S-förmig gekrümmt; Wand stark verkalkt, pergamentartig; am Hilus walnußgroße, sackförmige Ausbuckelung, deren Wand fast völlig verkalkt ist; Intima hochgradig atheromatös und verkalkt, daneben Einlagerungen osteoider Substanz. Der am stärksten betroffene Anteil der Milzvene ist nicht thrombosiert. Sklerose der Vena mesenterica superior weniger stark ausgeprägt, doch auch hier keine Übereinstimmung zwischen Ausdehnung des Thrombus und der Sklerose. Geringe Intimasklerose der intrahepatischen Pfortaderäste. Nirgends Zeichen von Entzündung. Übrige Körpervenen o. B.

Anhand der Tatsache, daß die Sklerose in diffuser Ausbreitung entwickelt war, eine Thrombosierung aber nur an einzelnen Stellen vorlag und mit dem Umfang der Sklerosierung nicht Schritt hielt, zudem weder obturierend war, noch irgendein Zeichen der Organisation seitens der

Venenwand aufwies, beweist BUDAY in überzeugender Form, daß die Sklerose unbedingt als das Primäre angesehen werden muß. Bezüglich der Ätiologie betont er nachdrücklich, daß durch Stauung allein niemals eine Sklerose entstehen kann. Er glaubt eine der Atheromatose der Aorta ähnliche, deformierende Endophlebitis vor sich zu haben, wobei er die Frage nach der Natur des wirksamen Entzündungsreizes offen lassen muß. Wir sind der Meinung, daß aus dem histologischen Befund heraus eindeutig die entzündliche Genese negiert werden muß, zumal auch für alle anderen Fälle, so z. B. von SIMMONDS, eine solche strikte abgelehnt wird, und nehmen auch hier eine angeborene Venenwanddysplasie als Grundlage der Erkrankung an.

Fall WOHLWILL (1925): 59jähr. ♀. Klinik: Alkoholabusus. Vor 32 Jahren Operation an der Leber. Ex. unter den Erscheinungen schwerer Darmblutung.

Sektion: Leber etwas verkleinert, doch nur in Umgebung der Leberpforte zirrhotisch. Normalgroße, fibröse Milz. Kein Ascites, keine Ösophagus- oder Magenvarizen. Schwerste Anämie. Massige Blutung in den Dickdarm mit beginnender hämorrhagischer Infarzierung der Dickdarmwand. An Stelle der Hauptäste der Pfortader ein über kinderfaustgroßes, verkalktes Gebilde, das mikroskopisch kavernöse Räume, blutgefüllte Kapillaren und z. T. verödete, größere Gefäßreste enthält. Sämtliche Pfortaderwurzeln hochgradig sklerosiert, mit atheromatösen und kalkigen Einlagerungen. Lichtung überall frei und normal weit. Nur Vena mesenterica inferior hochgradig varikös und geschlängelt, stark sklerosiert. Die Pfortader zeigt den gleichen Vorgang. Hämorrhoiden.

WOHLWILL hält es für nicht angängig, das von ihm als alte, rekanalisierte und regressiv umgewandelte Thrombose angesprochene, versteinerte Gebilde in der Leberpforte für die gesamten übrigen Befunde, also Sklerose, Varikose und Milzfibrose, verantwortlich zu machen. Eine vollständige Klarstellung der Ursache gelang auch in diesem Falle nicht, wenn auch, wie WOHLWILL meint, vielleicht ein operativ gesetztes Trauma und der Alkoholabusus mitbedingend gewesen sein mögen. Wir neigen deshalb auch hier zur Annahme einer primären, anlagegemäß begründeten Dysplasie der Venenwand als Vorausbedingung des hochgradig diffusen Prozesses, zumal in Gestalt der gleichzeitigen Hämorrhoidenbehaftung ein zweites variköses Symptom vorhanden ist. Diese mit WOHLWILL als Kollateralbahn aufzufassen, können wir uns nicht entschließen. Die kasuistische Erfahrung lehrt, daß die Bevorzugung dieser Umleitungsbahn in solchen Fällen etwas sehr Ungewöhnliches darstellt. Nach den Sektionsergebnissen SZUMANS führen venöse Stauungen infolge Insuffizienz des Herzens oder Leberzirrhose zu keiner stärkeren Ausbildung von Hämorrhoiden gegenüber der Norm. Auch in der neueren Literatur werden kausale Zusammenhänge zwischen Stauung verursachenden Leberleiden und der Hämorrhoidenentwicklung weitgehend in Abrede gestellt (vgl. HENNING u. BAUMANN). Im Falle WOHLWILLS wurden überdies im Bereich der angrenzenden Hämorrhoidalplexen Zeichen stärkerer

kollateraler Beanspruchung vermißt, weshalb wir die Hämorrhoiden als selbständiges, variköses Merkmal der varikösen Sklerose des Portalsystems koordinieren. Inwieweit es sich bei der Ausbildung der im Sektionsbericht noch erwähnten atypischen Paraumbilikalvenen und dem im Ligamentum hepatoduodenale verlaufenden Venenstrang um außerhalb der physiologischen Variation liegende morphologische Anomalien handelt, ist nicht zu entscheiden. Dasselbe gilt von der eigenartigen Versteinerung am Leberhilus, die, wie Wohlwill selbst andeutet, infolge ihrer hochgradigen regressiven Metamorphose ätiologisch nicht sicher zu beurteilen ist, und ebensogut als Residuum einer Thrombose, wie als primäre kavernöse Anomalie betrachtet werden kann, zumal der Umfang dieses Gebildes das gewohnte Maß des Pfortaderquerschnittes weit überschreitet. Es wäre nicht ausgeschlossen, daß in Anbetracht der sonstigen konstitutionellen Belastung des Venensystems auch diese Veränderung Ausdruck angeborener, abnormer Venenanlage darstellt (s. auch S. 34—35).

Als Beispiel überwiegend exogen verursachter Varikosklerose der Pfortader zitieren wir den viel beachteten Fall von Virchow (1857):

66jähr. ♂. Klinik: Icterus melas, Ascites. Ödeme.

Sektion: Allgemeiner Hydrops. Leber verkleinert, grün. Gallengänge ektatisch, Choledochus durch Stein verschlossen. Milztumor. Pfortaderstamm am Leberhilus stark eingeengt, Intima hochgradig verdickt, erweist sich als „eine geschichtete, halbknorpelige, dichte Masse“, die größtenteils verkalkt ist. Von da ab rückwärts Pfortader erweitert, an ihrem Ursprung stärker dilatiert und dickwandig, insgesamt im Aussehen einem arteriellen Aneurysma ähnlich. Milzvene ungleichmäßig erweitert, mit varikösen Aussackungen versehen, von denen mehrere mit großen Varixknoten der Vena acygos kommunizieren. Milzgefäße vom Hilus einwärts mit knorpelig kalkigen Platten inkrustiert. Thromben oder Thrombenreste nirgends mit Sicherheit nachweisbar.

Virchow leitet das erste Hindernis für den Pfortaderblutstrom von den stark dilatierten Gallengängen her und vermutet, daß der Choledochusstein in einer früheren, höheren Lage durch Druck eine chronische Wandentzündung der Pfortader veranlaßte. Diese habe dann die Verengerung des Lumens bewirkt, in deren Folge wiederum die Varikositäten entstanden sein sollen.

Wenn wir mit Buday und Simmonds daran festhalten, daß Einschränkung der portalen Strombahn allein, sei es intrahepatisch oder portal, eine Pylephlebosklerose nicht hervorzurufen imstande ist, und wir andererseits ein so ausgebreitetes Weiterschreiten der im Bereich der Gallengänge entwickelten Pylephlebitis chronica bis in den Milzhilus hinein als unwahrscheinlich ansehen müssen, sind wir gezwungen, neben der sicherlich schwerwiegenden exogenen Veranlassung eine zusätzliche Bedingung anzunehmen, die zu der hochgradigen Ausbildung der Veränderungen disponierte. Wir glauben auch deshalb nicht auf eine kon-

stitutionelle Ursachenkomponente verzichten zu können, da wir mit WOHLWILL der Ansicht sind, daß ebensogut eine bestehende Pylephlebosklerose die sekundäre Miterkrankung der Gallenwege bedingen kann — womit auch hier die Möglichkeit des umgekehrten Kausalzusammenhangs nicht ohne weiteres von der Hand zu weisen wäre.

Im folgenden sei über eine weitere Gruppe von Varikositäten des engeren Portalsystems berichtet, die sich durch gleichzeitig vorhandene Entwicklungsanomalien entweder der Pfortader selbst, oder der angeschlossenen Organe auszeichnen. Das Zusammentreffen mehrerer Konstitutionsanomalien eignet diese Fälle in vorzüglichem Maße zur Illustration des Status varicosus im Pfortadersystem und unterstützt aufs Neue die Richtigkeit seiner Aufstellung.

In der Literatur finden wir nur wenige Angaben über topische Anomalien und andere morphologische Verbildungen nicht-variköser Natur. PESCHKEN scheint in der Schrifttumssuche mehr Erfolg gehabt zu haben. Nach ihm sind nämlich Anomalien der Pfortader so zahlreich, „daß man einen dicken Band zusammenstellen kann". Leider zitiert PESCHKEN nicht ein einziges konkretes Beispiel, dafür erfahren wir aber, daß derartige Varietäten und Anomalien „nur geringe Bedeutung" haben. Die Antwort auf diese Behauptung überlassen wir nachstehenden Fällen.

Es ist bekannt, daß bei Azephalen die Pfortader regelmäßig ganz fehlt. ABENETHY berichtet einen Fall, wo neben verschiedenen Mißbildungen des Herzens und Venensystems die Pfortader in Nähe der Nierenvenen in die Cava inferior mündete, und die Leber von der normalen Arterie gespeist wurde. HENLE referiert eine Reihe von Beobachtungen überzähliger Duplikaturen der großen Pfortaderwurzeln. ANDERS erwähnt die Beteiligung des Pfortadersystems bei partiellem Situs inversus von Leber und Darm, sowie bei der isolierten Inversion des Duodenums nach PERNKOPF. Diesen tiefgreifenden, meist nicht mit dem Leben vereinbarten Verbildungen stehen solche geringeren Grades gegenüber, die auffallenderweise alle mit Varikositäten des befallenen Venengebietes verbunden sind.

Fall HECHT (1908): 15jähr. ♀. Klinik: Vor 9 Jahren Sturz, anschließend schwere rezidivierende Blutungen. Ex. an wiederholten Hämatemesen.

Sektion: Ascites. Rupturierte Ösophagusvarizen. Leber o. B. Fibröser Milztumor. Lageanomalie der Pfortader: sie zieht im Ligamentum hepatoduodenale am weitesten lateral, kreuzt Choledochus und Cysticus. An der letztgenannten Kreuzungsstelle liegt ein kirschgroßer, mit nicht-organisierten Thrombusmassen gefüllter Varix. Die Thrombose setzt sich von hier in die Pfortaderwurzeln fort. Venae lienalis, gastricae breves und die selbständig zur Leber ziehende gastrica sinistra stark geschlängelt und erweitert. Venenwandungen zart.

Hecht deutet diesen Fall als angeborene Lageanomalie der Pfortader, die durch das Trauma in dieser Lage fixiert wurde. Die stärkere Haftung der Pfortader an Pankreaskopf und Kreuzungspunkt mit dem Ductus cysticus soll im Bereich des lockeren Ligamentum hepatoduodenale zur Ausweitung und Elongation geführt haben, wobei Kompression seitens des Cysticus als Stauungsanlaß angenommen wird. Deren tatsächliches Vorhandensein ist jedoch unbewiesen. Sollte sie dennoch vorgelegen haben, mag sie als fördernde Ursache vielleicht in Anrechnung zu stellen sein. Weit näherliegender ist es, hier eine der Dystopie parallel zu stellende, konstitutionelle Ursache in Gestalt gleichzeitiger, angeborener Dysplasie der Venenwand zugrunde zu legen.

Fall Gruber (1913): 49jähr. ♀. Klinik: Nervöse Magenbeschwerden ohne objektive Symptome. Varikose der Venen beider Ober- und Unterschenkel, schon seit langer Zeit bestehend, häufig durch krurale Phlebitiden kompliziert. Phlebektatische und knotige Auftreibungen der Hämorrhoidalvene. Retroflexio und Myom des Uterus. Lues negiert. Ex. unter ileusartigen Erscheinungen und Kreislaufkollaps.

Sektion: Akuter hämorrhagischer Totalinfarkt des Dünndarms. Blutaspiration der Lungen. Chronisch induricrte Milz mit partieller Adenofibrose der Follikel. Sehr starke Hyperplasie des Lobus Spigelii bei Persistenz des Lobus posterior der Leber. Zwischen kleiner Kurvatur des Magens und Leberunterfläche fast kleinfingerdicke, teils schneckenförmig gewundene, enorm variköse Venen, wobei im wesentlichen die Koronarvenen des Magens betroffen sind. Abnorme Pfortaderbildung in Form eines hochgradig gewundenen, ektatischen Venenrohrs, das in Höhe des Zusammenflusses beider Koronarvenen diesen entspringt und sich unter der Kapsel des Lobus Spigelii in zahlreiche, ebenfalls stark variköse Äste aufsplittert, die „wie Krallen eines Vogelfußes“ in den Lobus caudatus eindringen. Frische primäre Thrombose der abnormen Pfortader mit rückläufiger Thrombosierung der eigentlichen Pfortader und der meisten ihrer Äste. Mächtig erweiterte, geschlängelte und mit kolbenförmigen Aufsätzen bedeckte Vena portarum. Hochgradige Ektasie der sehr langen, etwas geschlängelten Milzvene. Varicosis der proximalen Abschnitte der Mesenterialvenen, der Venae pancreaticoduodenalis, gastroepiploica dextra, pyloricae, cardiacae und oesophageae inferiores. Mikroskopisch zeigt die variköse Venenwand das Bild mäßiger Phlebosklerose bei erhaltener Muscularis. WaR. im Leichenblut Ø.

Gruber betrachtet die Anwesenheit eines Dorsallappens der Leber als atavistische Abnormität. Ihr stellt er als zweite Anomalie die merkwürdige Pfortaderbildung zur Seite, die dem persistierenden Lobus posterior quasi als eigene Pfortader beigegeben ist und von Gruber als „exzessive Variante“ der an dieser Stelle schon in der Norm vorliegenden Anastomosen angesehen wird. Die hochgradige Varikose ist, wie aus der Gruberschen Arbeit unzweideutig zu entnehmen ist, nicht durch Stauung als der einzigen und unabdingbaren Veranlassung entstanden. Gruber bezeichnet sie als Effekt einer „nicht näher zu erklärenden“,

generalisierten Widerstandslosigkeit der Venenwandung, wobei er unter Hinweis auf Beinvarizen und Hämorrhoiden besondere Betonung auf die Systemisierung der varikösen Entartung legt.

Dabei ist es von historischem Interesse, daß die aus allgemein ausgeprägter Venenwandschwäche entstandenen, vielfachen Varikositäten von GRUBER, erstmalig in der Literatur, als „Status varicosus" angesprochen und benannt werden. „Die anatomisch auch in diesem Falle nicht näher zu erklärende Tatsache der Widerstandslosigkeit der Venenwand, die sich schließlich geradezu in einem Status varicosus äußerte . . .", kann zwar von GRUBER nicht aufgeklärt werden, doch haben wir, rein symptomatologisch betrachtet, hier einen dem CURTIUSschen Status varicosus identischen Begriff vor uns. Entsprechend unserer heutigen Kenntnis ist es eine selbstverständliche Konsequenz, an Stelle der ätiologisch ungeklärten Widerstandslosigkeit der Venenwand, deren Klarstellung GRUBER noch offen lassen mußte, die konstitutionelle Venenwanddysplasie einzusetzen. Im Hinblick auf die exzessiven, multiplen Merkmale der Varicosis und das gleichzeitige Vorkommen zweier ausgeprägter Entwicklungsanomalien, deren eine sich dazu an gleichem Ort und dem gleichen System abspielt, wie die varikös-dysplastische Anomalie, bedarf es keiner weiteren Beweisführung. Es muß sogar darüber hinaus festgestellt werden, daß es sich bei vorliegendem Fall geradezu um ein Schulbeispiel intensivst manifestierten Status varicosus handelt.

Die pathogenetische Entwicklung dieses Falles ist nach GRUBER so aufzufassen, daß durch die Varikose und die topographischen Bedingungen im Bereich des Varix an der Leberpforte stauungsmechanische Faktoren wirksam wurden, die sowohl den BANTI-ähnlichen Milztumor wie die phlebosklerotischen Prozesse innerhalb der Varizen und die letale Thrombose zur Folge hatten.

Eine weitere Gruppe von Dysontogenien im Bereich des Portalsystems ist die gleichfalls nur selten zur Beobachtung kommende, von BAUMGARTEN erstmals eingehend beschriebene sog. persistierende Umbilikalvene mit ihren weitläufigen Folgeerscheinungen, zu denen auch durchgehend eine Varikose des Portalsystems zu gehören scheint. Wir können in Anbetracht des in seiner morphologischen Gestaltung außerordentlich einheitlichen Symptomenbildes auf eine einzelkasuistische Wiedergabe verzichten.

Das von EPPINGER als Morbus BAUMGARTEN bezeichnete Leiden demonstriert sich klinisch vorwiegend unter dem Syndrom des BANTI. Hinzu tritt eine meist ungewöhnlich stark ausgebildete, sichtbare Venenzeichnung der vorderen Bauchwand. Anatomisch handelt es sich um

Persistenz der Umbilikalvene, die durch abnorme Kommunikation mit der Epigastrica profunda inferior bzw. der Mammaria eine hepatofugale Umleitung des Pfortaderblutes zum Cavasystem bewerkstelligt. Diese Fälle sind wohl zu unterscheiden von der bei primären Erkrankungen der Leber oder Pfortader relativ häufig sich entwickelnden Kollateralbahn, die bei partiellem Offenbleiben eines Umbilikalvenenrestes mittels der Burrowschen Vene, bei völlig obliterierter Nabelvene mittels der Sappey-schen Paraumbilikalvenen, eine direkte Verbindung der Pfortader mit den Venae epigastricae herstellt. Die Persistenz der Nabelvene geht einher mit einer histologisch zwar intakten, doch insgesamt hypoplastischen, oft auch mit Anomalien der Gestalt behafteten Leber und einer Splenomegalie, die gewöhnlich auf Stauung oder eine für die verbildete, zu kleine Leber vikariierend eingetretene Hyperplasie bezogen wird. Auf die Einzelheiten der Pathogenese und die verschiedenartigen Deutungen des Abhängigkeitsverhältnisses der Einzelsymptome untereinander kann hier nur soweit eingegangen werden, als es dem Rahmen unserer Fragestellung entspricht. Soviel erscheint jedenfalls als sicher, daß es sich um eine auf kongenitaler Ursache beruhenden Anomalie der beteiligten Venen der Leber und vielleicht auch des Ductus venosus Arantii handelt. Der Charakter der konstitutionellen Anomalie wird unterstrichen durch die im Falle Benque hochgradig zutage tretende degenerative Belastung, die sich in zahllosen anderweitigen Abnormitäten manifestierte. Für uns ist zunächst das Verhalten des Portalsystems von Wichtigkeit. In sämtlichen, bisher beschriebenen Fällen (7) lagen neben hochgradiger Erweiterung und Varikose der Umbilikal- und epigastrischen Venen Ektasien und Varikositäten des Pfortadersystems vor.

1. Fall Cruveilhier: Pfortaderstamm sehr weit.
2. Fall Baumgarten: Milzvene stark erweitert.
3. Fall Masuda: Phlebektasien und Phlebosklerose der Pfortader und Milzvene.
4. Fall Benque: Milzvene mißt an ihrer Einmündung 3 cm im Umfang.
5. Fall Reinhardt: Hochgradige Varikositäten der Pfortader und Milzvene bis in die kleinsten Wurzeln. Etwa in der Mitte der Lienalis ein hühnereigroßer, 6 cm hoher, 4,5 cm breiter, 3,5 cm dicker Varix. Milzvene an ihrer Mündung 3 cm im Durchmesser. Pfortader im Leberhilus 2,5 cm im Durchmesser.
6. Fall Eppinger I: Buchtige Erweiterung der Vena lienalis.
7. Fall Eppinger II: Sehr weite Pfortader und Milzvene, geringer erweiterte Mesenterica superior.

Die Varikositäten werden gemeinsam mit dem Milztumor als stauungsbedingt erklärt. Dieser Schluß erscheint uns insofern nicht verständlich, als es für die hämodynamische Belastung der Pfortader völlig

gleichgültig sein kann, ob ihr Blut zur Leber allein oder teils in die Leber, teils in die erweiterte Umbilikalvene abfließt. Auf Grund der Tatsache, daß zwar die Leber als Ganzes verkleinert ist, doch gröbere kapillarverödende Prozesse in ihr sich nicht abspielen, ist anzunehmen, daß immer noch ein gewisser Anteil des Pfortaderblutes die Leber durchströmt. Andererseits ist zu bedenken, daß von Anbeginn an ein breites Abflußbett für den Rest des Pfortaderblutes in der Vena umbilicalis vorgebildet ist, so daß also die passagere Hochdruckphase, wie sie bei postfötaler Kollateralbahnung zwischen Stauungsanlaß und funktionierender Umleitung immer zwischengeschaltet ist, in vorliegendem Falle völlig fehlt. Dadurch fällt also auch das Moment einer derartigen temporären Drucksteigerung fort, die auf die kindliche Vena portae wenigstens eine kurze Zeitspanne lang dehnenden Einfluß ausüben könnte. Wenn außerdem verschiedentlich, so von REINHARDT, die Hypoplasie der Leber von mangelndem Blutzustrom abhängig gemacht wird, so ist unter solchen Umständen u. E. die Voraussetzung unerläßlich, daß das Pfortaderblut einen genügenden Abfluß gefunden haben muß, die Leberbahn also nicht mehr benötigt, und somit alles andere als unter erhöhten Druckverhältnissen steht. Würde doch bei Druckanstieg das Pfortaderblut rein mechanisch veranlaßt, wenigstens zu einem adäquaten Teil die Leberkanäle zu durchströmen, wodurch aber die Entwicklung der Leberhypoplasie, wie REINHARDT sie sich vorstellt, von vornherein unterbunden wäre. Auch die postfötal einsetzende, stärkere Blutzufuhr aus den abdominellen Organen kann eine Drucksteigerung nicht erklären. Wenn die Umbilikalvene, zusammen mit der schon zu fötaler Zeit als Zuflußbahn zum Herzen des Föt benutzten epigastrischen Anastomose, einen für Ernährung und Wachstum des Embryo ausreichenden Kreislauf bewältigte, also praktisch das gesamte Körperblut beherbergen konnte, ist es absolut unverständlich, daß dieselbe Bahn nach der Geburt, wenn auch im Bereich der Nabelvene in umgekehrter Stromrichtung, plötzlich versagen sollte, zumal von diesem Zeitpunkt an jeweils eine nicht unbeträchtliche Blutmenge in den bis dahin kaum durchbluteten Lungen fixiert ist. Eine dem Wachstum des kindlichen Körpers proportionierte Vergrößerung der Bahn ist erklärbar, nicht aber Drucksteigerung in diesem System und dadurch verursachte Varicosis. Wir sehen also schon aus diesen Erwägungen heraus, daß die Stauungsthese für derartige Fälle unhaltbar ist. Es muß für das Pfortadersystem eine primäre Schwäche angenommen werden, da auf anderem Wege ein Mißverhältnis zwischen Venenleistung und Beanspruchung nicht zu eruieren ist. Das Wesen des Morbus BAUMGARTEN weist uns zwingend den Weg zur kongenitalen Anomalie, weshalb wir auch hier koordinierte Dysontogenien annehmen, und sowohl die Varicosis des Portalsystems, wie die potenzierte Dis-

position zur Hyperplasie und Ektasie der Vena umbilicalis und ihrer Anschlußvenen auf die konstitutionelle Venenwandschwäche beziehen müssen. Eppinger scheint Ähnliches im Auge zu haben, wenn er neben der Möglichkeit, daß sich „wahrscheinlich schon frühzeitig ein Hindernis für den Pfortaderkreislauf innerhalb der Leber eingestellt hat“, auch eine „dispositionelle Anlage im Venenkreislauf“ als Ursache der mächtigen Varikositäten anzunehmen geneigt ist.

Zum Schluß unseres Referates über die einschlägige Kasuistik der Literatur sollen noch einige Autoren zu Worte kommen, die über echte Phlebektasien bzw. Varizen der intraparenchymatösen Venen von Leber und Milz berichten. Ektatische Veränderungen, die mit Sicherheit als Phlebektasien anzusprechen sind, scheinen innerhalb der Gefäßnetze dieser Organe ein außerordentlich seltenes Ereignis zu sein.

In der Leber treten insbesondere differenzialdiagnostische Schwierigkeiten auf, da echte Phlebektasien kleinerer Gefäßverzweigungen sich mitunter nur schwer von der auf S. 36 besprochenen Peliosis hepatis und der diffusen Angiektasie unterscheiden, was zu häufigen Verwechslungen geführt hat.

Der von Schrohe (1899) veröffentlichte, oft als Peliosis zitierte Fall ist mit Sicherheit als Phlebektasie der intrahepatischen Pfortaderäste aufzufassen, was übrigens auch der Deutung des Autors entspricht.

31jähr. ♀. Klinische Diagnose: Phthisis pulmonum. Laut anatomischer Diagnose ergaben sich neben einer Thrombose der linken Femoralvene, Myocarditis und Nephritis schwere tuberkulöse Veränderungen in Lunge und Darm, ferner eine mäßige Miliartuberkulose der Leber. An der Leberoberfläche, wie auf dem Schnitt zahlreiche hirsekorngroße blaue Punkte, die sich als variköse Pfortaderverzweigungen herausstellten. Mikroskopisch erwiesen sich die varikösen Herde von starken Ektasien der zugehörigen Haargefäße begleitet; die Adventitia der Pfortaderphlebektasien zeigte multiple partielle Hyperplasien. Zentralvene und Venae hepaticae o. B. Aus dem Sektionsbericht ist wichtig zu vermerken, daß die Hautvenen des rechten Oberschenkels stark hervortraten, ganz besonders ausgeprägt unter der rechten Inguinalfalte.

Die Veränderung der Lebergefäße läßt sich zum übrigen Leberbefund nicht in Beziehung bringen, weshalb Schrohe auf eine für sich bestehende Erkrankung erkennt, während die Kapillarektasien nach ihm Folgezustände der ihnen vorgeschalteten Varicosis darstellen. Des weiteren führt Schrohe den Beweis, daß weder intrahepatische, noch außerhalb der Leber gelegene Stauungsursachen für die Varizen der Pfortaderäste in Frage kommen, ebensowenig eine direkte Einwirkung der gänzlich anders lokalisierten Lebertuberkel. Mit dem Fortfall einer Drucksteigerung glaubt der Autor auch die hyperplastischen Wandveränderungen nicht mehr als reaktiv und kompensatorisch deuten zu können und mißt ihnen eine wahrscheinlich primäre Bedeutung bei. Die Frage nach der weiteren

ätiologischen Ausdeutung dieser Verhältnisse muß SCHROHE jedoch unbeantwortet lassen. Wir sind demgegenüber der Meinung, daß das Druckgleichgewicht, nachdem eine Erhöhung des Inhaltsdruckes von SCHROHE ausgeschlossen ist, eben durch vermindertes Resistenzvermögen der zu schwachen Gefäßhäute gestört war und darauf die Varicosis zurückzuführen ist. Damit kann auch die Wandproliferation wiederum, wie es der allgemeinen pathologischen Auffassung der Phlebektasie entspricht, als reaktiver Vorgang gewertet werden. Daß dieser sich hier an der Adventitia abspielt, darf uns nicht weiter verwundern, weil Venen solchen Kalibers eine morphologisch faßbare Media nicht besitzen. Die Schwäche der Gefäßwand kann, da andere Ursachen nicht auffindbar sind, nur auf eine primäre konstitutionelle Dysplasie bezogen werden, zumal die Venenzeichnung des rechten Oberschenkels, die sich noch an der Leiche deutlich ausprägte, als koordiniertes Merkmal sich der intrahepatischen Pfortadervarikose hinzugesellt.

VÖLKEL (1912) berichtet einen Fall von variköser Erweiterung der Venae hepaticae.

Die Sektion ergab tuberkulöse Caries der Wirbelsäule, Miliartuberkulose und Stauungsorgane bei Schrumpfnieren. Die Leber kleiner als in der Norm, hochgradig deformiert, von mehreren tiefen Furchen durchzogen. Oberhalb einer solchen, im Bereich des rechten Leberlappens, wölbt sich ein zystischer Tumor vor, dem sich in allen Richtungen haselnußgroße, blasige Knoten anschließen. Ähnliche Gebilde liegen im Inneren des Organs. Es handelt sich bei diesen Zysten um echte, den Lebervenen aufsitzende, variköse Säcke. Mikroskopisch fanden sich weder entzündliche noch degenerative Symptome an den Venenhäuten.

VÖLKEL nimmt als Ursache der Varicosis neben mechanischen Einflüssen der Stauung tuberkulotoxische Wandschädigung an. Wir können beide Faktoren als alleinige und primäre Bedingung einer so außergewöhnlichen Varikose nicht als ausreichend anerkennen. Ist doch dabei zu bedenken, wie ungeheuer häufig generalisierte Organstauungen ohne die Spur von Phlebektasiebildung vorkommen, und wie selten sich bei der großen Zahl der Tuberkulosefälle eine phlebitische, geschweige denn toxische Venenbeeinflussung im Sinne einer Erweiterungstendenz ereignet. Darum glauben wir auch in diesem Falle ohne die Annahme einer primären, anlagegemäßen Wandschwäche nicht auskommen zu können. Die mitwirkende, vielleicht sogar auslösende Rolle der besagten, von VÖLKEL beschuldigten Faktoren soll damit keineswegs bestritten werden.

Eine Beobachtung von NISSEN (1937), die gleichfalls die Lebervenen betraf, soll noch angeführt werden.

22jähr. ♀. Klinik: Früher Gelenkrheumatismus, seit längerem hochgradiger Ascites.

Sektion: Herzhypertrophie, rekurrierende Endocarditis sämtlicher Ostien mit Ausnahme des Pulmonale. Erhebliche Stauung der inneren Organe. Die 1850 g schwere, indurierte Leber ist von fingerdicken, variкösen Venen durchfurcht, die sich allmählich kavernenartig zur Vena hepatica er-

weitern. Histologisch zeigt die Leber seeförmig erweiterte Venae centrales und angiomartige Ektasie der azinösen Kapillarnetze, im übrigen das Bild vorgeschrittener zyanotischer Induration. Die daumendicken Venae hepaticae sind hochgradig varikös und sklerotisch, zeigen mikroskopisch weitgehende Atrophie der Muskulatur, stellenweise sogar völligen Schwund derselben und erhebliche Phlebosklerose.

Nissen verlegt den Grund der Varizenbildung in die vorgefundenen Schäden der Muskelschicht. Betreffs der Ursache des Versagens der Muskulatur trifft er keine endgültige Entscheidung, erwähnt aber neben anderen Entstehungsfaktoren auch den Einfluß „ererbter Momente, die eine Herabsetzung der Widerstandsfähigkeit der Venenwand bedingen können“. Wir möchten uns in letzterem Sinne entscheiden, doch nicht, ohne zuvor die von Nissen nicht erwogene Möglichkeit einer direkten rheumatischen Genese auszuschließen. Wir hören anamnestisch, daß im 5. Lebensjahr ein Gelenkrheumatismus und außerdem häufig anginöse Beschwerden auftraten. Man könnte somit im Hinblick auf die übrigen so schweren Folgen des rheumatischen Infekts an perivenöse, rheumatische Granulome denken, in deren Gefolge dann die Wandschwäche und weiterhin die Ektasie zustande gekommen sind. Da wir jedoch über granulomatöse Infiltrate der Venenscheiden oder Residuen irgendwelcher zelliger Reaktionen nichts erwähnt finden, glauben wir, die an sich schwerwiegende Anamnese vernachlässigen und auf eine primäre Venenwanddysplasie schließen zu dürfen.

Eine dem vorliegenden Falle sehr ähnliche Beobachtung wird von Frerichs mitgeteilt.

38jähr. ♂. Klinik: Vor 5 Jahren akuter Gelenkrheumatismus. Jetzt Herzinsuffizienz mit den Zeichen hochgradiger, kardialer Stauung.

Sektion: Endokarditische Deformierung sämtlicher Herzklappen mit Ausnahme der Pulmonalis. Stauungsinduration der Leber. Normalgroße, blutreiche Milz. Stauungscolitis. Bedeutende Erweiterung der Vena jugularis interna, die oberhalb des Schlüsselbeins einen „walnußgroßen Bulbus“ zeigt. Vena jugularis externa ebenfalls erweitert. Vena cava descendens und die Venae hepaticae sind „enorm erweitert, ihre Wandungen verdickt“. Die Erweiterungen erstrecken sich, wie durch Injektion nachgewiesen, bis zu den Kapillaren der Leberläppchen.

Weil Frerichs nicht im einzelnen auf die Befunde vorstehenden Falles eingeht, ist es nicht möglich, ein absolut klares Bild über Maße und tektonischen Zustand der erweiterten Venen zu gewinnen. Da es hier durchaus denkbar ist, daß lediglich eine physiologische Hypertrophie erträglichen Grades vorgelegen hat, und wir über den wohl wichtigsten Anhaltspunkt, das Alter der Jugularvenenektasie, nicht unterrichtet werden, müssen wir auf eine weitere Stellungnahme verzichten.

Intralienale Varikositäten von echtem venösen Charakter fanden wir im Schrifttum nur ein einziges Mal beschrieben. Es handelt sich um den von Cohnheim (1866) beobachteten, offenbar sehr merkwürdigen Fall von Ruptur zystisch kavernöser Varizen der Milz.

27jähr. ♂. Klinik: Seit längerer Zeit wegen eines chronischen Hirnleidens vielleicht syphilitischer Natur in Behandlung. Ganz plötzlicher Ex. unter den Zeichen innerer Verblutung.

Sektion: Verdacht der Syphilis nicht bestätigt. Keine wesentlichen Krankheitszeichen in Brust- und Kopfhöhle. Die Eröffnung des Bauchsitus ergab folgenden höchst eigenartigen Befund: Die erheblich vergrößerte Milz, die völlig in Blutmassen eingebettet lag, trug oberflächlich zahlreiche, sehr weiche, rundliche Buckel von schwarzblauer Farbe. Einer dieser Knoten war rupturiert. Das Innere der Milz war durchsetzt von einem System unregelmäßig gestalteter, buchtiger Höhlen, deren Umfang zwischen Erbsen- und Gänseeigröße schwankte. Die Höhlenwand zeigte makroskopisch wie mikroskopisch Aussehen und Struktur variköser Venen. Ein Endothel nachzuweisen gelang allerdings nicht, doch entsprachen die übrigen Wandschichten ganz dem Aufbau der Venen. Außerdem konnte man ungehindert von der Vena lienalis aus durch einzelne ihrer Hauptwurzeln unmittelbar in die varikösen Höhlen vordringen. Im rechten Leberlappen fanden sich in einem umschriebenen Bezirk ähnliche, spindel- und eiförmige venöse Höhlen, die eindeutig Zusammenhang mit den Pfortaderästen erkennen ließen. Ein Ast der Milzarterie wies außerdem ein erbsengroßes, seitliches, vollständig von dem varikösen System abgeschlossenes Aneurysma auf.

COHNHEIM fand für diese hochgradige Varikose keinerlei Erklärung. Eine exogene Veranlassung war jedenfalls nicht nachzuweisen. Da unabhängig voneinander zwei Organe von derselben Veränderung betroffen sind, ist es u. E. berechtigt, eine konstitutionelle Anomalie der venösen Gefäßanlage verantwortlich zu machen.

In diesem Zusammenhang interessiert eine von NAEGELI veröffentlichte Beobachtung, die zwar die Hiluswurzeln der Milzvene vor Eintritt in die Milz betraf, doch insofern Parallelen zum Falle COHNHEIM aufweist, als es sich beide Male um scheinbar isolierte Varikose der kleinen Milzvenenzuflüsse handelt.

35 Jahre. Klinik: Seit Jahren offene Lungentuberkulose. Wegen Verdacht auf Unterleibstumor vor einem Jahr Probelaparatomie. Hierbei Feststellung eines Milztumors. Wegen dauernder Beschwerden und Verdacht auf isolierte Milztuberkulose Relaparatomie. Es ergab sich ein hochgradig sklerotisches Aneurysma der Milzarterie, von einem Konvolut stark erweiterter, z. T. über fingerdicker Venen umsponnen. An einer Stelle haselnußgroßer Varixknoten. Die gut bewegliche Milz wird mitsamt dem Venenknäuel und der aneurysmatischen Arterie exstirpiert. Kirschgroße Nebenmilz. Leberunterfläche fühlt sich eigenartig derb-knollig an. Histologisch (CEELEN): Am Milzhilus bestätigte sich obiger Befund. Die 975 g schwere Milz ergab das Bild der chronischen Stauungsmilz mit frischen Trabekelblutungen und alten, siderofibrotischen Narben.

NAEGELI ist der Meinung, daß es sich „hier um eine primäre Erkrankung der Arteria lienalis mit sekundärer Beteiligung der Venen und des Milzgewebes“ handelt. Wir müssen uns mit der Wiedergabe des Falles begnügen, da auf den Operationsbefund allein eine sichere ätiologische Einordnung nicht vorgenommen werden kann, zumal der eigentümliche, völlig ungeklärte Tastbefund der Leber die verschiedensten Deutungen zuläßt.

Im Gegensatz zur Varicosis der intralienalen Venen scheinen Ektasien der kapillären Sinus häufiger vorzukommen. Wie Lubarsch berichtet, treten sie bisweilen bei hochgradiger portaler Stauung auf. Daß nicht alle Fälle dieser Art als mechanisch entstanden zu erklären sind, beweist die Mitteilung von Fajans (1914) über Phlebektasie der Billrothschen Venensinus, die man bei der Sektion eines 73jährigen Mannes vorfand.

Die anatomische Diagnose enthält an sonstigen wesentlichen Befunden Arteriosklerose, chronische Nephritis, Herzhypertrophie links und lobuläre Pneumonie.

Die vergrößerte Milz zeigte auf dem Durchschnitt zahlreiche bis haselnußgroße, zirkumskripte, wabige Herde, die sich histologisch als Erweiterungen der Milzsinus auswiesen. Außer einer einschichtigen Endothelauskleidung waren keinerlei Wandelemente auffindbar. Eine Vermehrung des kollagenen und retikulären Gerüstes der Milz bestand nicht.

Die Verfasserin schließt die ätiologische Möglichkeit einer primären Fehlanlage, sowie die blastomatöse, entzündliche und mechanische Genese nach eingehender Prüfung der Verhältnisse aus. Sie kommt zu dem Schluß, daß nur eine herabgesetzte Widerstandsfähigkeit der Wandung als Ursache anzunehmen übrigbleibt, die ihrerseits in „einer angeborenen, vielleicht erblichen Schwäche oder mangelhaftem Bau der Wand“ verankert liegen müsse. Das besondere Gepräge dieser Phlebektasie ist nach Fajans durch die eigenartige Konstruktion der venösen Apparate in der Milz begründet, aber im übrigen jeder anderen Venektasie gleichzusetzen. Damit ordnet sich dieser Fall automatisch unter die konstitutionelle Venenwanddysplasie von Curtius.

Zusammenfassung. Die Durchsicht der Literatur ergibt somit für den Pfortaderraum die volle Bestätigung der Curtiusschen Auffassung, daß nämlich der Status varicosus sich keineswegs nur auf die direkter Inspektion zugänglichen Venengebiete beschränkt, sondern als wirkliche Systemanomalie in der vollsten Bedeutung des Wortes sowohl die integumentalen wie visceralen Venen befallen kann. Ob dabei eine syndromatische Scheidung in der Art, wie wir sie in der bisherigen Kasuistik für die Venen des Portalgebietes beobachtet zu haben glauben (S. 63), gesetzmäßig auftritt, muß vorerst unentschieden bleiben.

Die angeführte Kasuistik lehrt weiterhin, daß die Venenwanddysplasie der Pfortader mit den analogen Konstitutionsschäden anderer Venengebiete, was Polymorphie des Symptomenbildes und zeitliche, lokalisatorische und morphologische Schwankungen der Manifestation angeht, im wesentlichen übereinstimmt. Hinsichtlich der speziellen morphogenetischen Variabilität, einmal als primäre Varikose, oder Varikosklerose, oder auch als reine primäre Sklerose manifest zu werden, glauben wir für die Pfortader eine Reihe Anhaltspunkte gewonnen zu haben, die ge-

statten, alle diese Prozesse entsprechend der gemeinsamen dysplastogenen Grundursache nicht mehr als verschiedene Erkrankungen, sondern unter einheitlichem Gesichtspunkt zu betrachten. Ob gleiche Zusammenhänge auch auf die Wanddysplasien anderer, vor allem der äußeren Venenbezirke zutreffen, bleibe dahingestellt.

Zur Frage der Häufigkeit visceraler Manifestation des Status varicosus insbesondere im Pfortadersystem ergibt sich die Feststellung, daß diese zwar eine so hohe Durchschnittsbelastung, wie sie für den kutanen Status varicosus bekannt ist, nicht erreicht, wobei jedoch die diagnostische Unzugänglichkeit solcher Varizen und deren nicht seltene Symptomlosigkeit in Rechnung zu stellen sind. Immerhin beweist die große Zahl der zusammengestellten Fälle, daß die Erkrankungsziffer nicht unbedeutend ist, die Dysplasie im Pfortadersystem also keine Seltenheit darstellt.

Damit ist auch unsere eigene Beobachtung des Charakters einer besonders gearteten nosologischen Seltenheit entkleidet, woran auch die Tatsache, daß im Schrifttum kein identischer, oder auch nur annähernd ähnlicher Fall vorliegt, nichts zu ändern vermag. Vergleichen wir das kasuistische Material mit den makroskopischen Verhältnissen unseres Falles, wie wir sie eingangs ausführlich mitgeteilt haben, so ergibt sich, daß die Unterschiede zwischen diesen und den Fällen der Literatur zwar sehr beträchtliche, doch letzthin nur gradueller Natur sind, und sich lediglich in der ungeheuren Intensität der varikösen Verbildung und dem totalen Befallensein des gesamten Pfortadersystems äußern. Eine gewisse Parallele bietet vielleicht der von GRUBER beschriebene Fall (S. 87), der hinsichtlich der Massivität der Veränderungen dem unserigen wohl am nächsten kommt, ihn hinsichtlich der Ausbreitung der Varikose jedoch nicht im entferntesten erreicht. Auch für die kolossale Erweiterung der Ösophagusvenen findet sich weder aus den Erfahrungen unseres Instituts, noch aus der umfangreichen kasuistischen Literatur ein annähernd ähnliches Beispiel.

Wenn somit feststeht, daß prinzipielle Verschiedenheiten morphologischer Art zwischen den Portalvarizen der Literatur und den unserigen nicht bestehen, mußten die aus der Kasuistik gewonnenen Ergebnisse auch in ätiologischer Hinsicht den für unseren Fall bereits eingangs geäußerten Verdacht einer konstitutionellen Dysplasie nur noch verstärken. Um hingegen den exakten Beweis einer solchen liefern zu können, war neben der histologischen Kontrolle die Frage der Heredität zu prüfen. Entsprechend den Kriterien der konstitutionellen Systemanomalie mußte weiterhin auch nach einer eventuellen Mehrbehaftung geforscht werden.

Es galt somit, die makroskopischen Feststellungen, nach denen ein exogener Entstehungsmodus kaum angenommen werden konnte, an Hand des histologischen Bildes zu prüfen und zu erweitern. Zur Frage der

Erblichkeit wurde die Sippe des Probanden ermittelt und, soweit erreichbar, durchuntersucht. Ferner bemühten wir uns um Aufklärung der klinischen Vorgeschichte des Falles, die sowohl in Richtung anderweitiger Manifestation, insbesondere aber als unerläßliches Bindeglied zur Rekonstruktion des Krankheitsverlaufs wichtige Aufschlüsse versprach.

Eigene Untersuchungen.

A. Die Varikose.

I. Histologischer Befund.

1. Venen. Technik: Es wurden zirkuläre Gefäßstücke aus sämtlichen Teilen des varikösen Gefäßgebiets entnommen und in 10%igem Formalin oder MÜLLER-Formol gehärtet. Die Weiterverarbeitung erfolgte z. T. mittels der direkten Gefriermethode, zum andern nach vorheriger Einbettung in HERINGA-Gelatine oder Paraffin. An 8—15 μ dicken Schnitten wurden nachstehende Färbungen angewandt: Hämalaun + Eosin, Hämalaun + Scharlachrot bzw. Sudan III, WEIGERTs Eisenhämatoxylin + VAN GIESONsche Lösung, Hämalaun + Safranelin, Kernechtrot + WEIGERTsches Elastin, WEIGERTsches Eisenhämatoxylin, VAN GIESONsche Lösung + Fuchselin und MALLORY (Modifikation nach HEIDENHAIN).

Da sich in keinem der Präparate prinzipielle Abweichungen von den aus Arbeiten BENDAS, LEHMANNS und anderer Autoren hinreichend bekannten Befunden ergeben haben, können wir uns auf die Wiedergabe der hauptsächlichsten Tatsachen beschränken.

Das histologische Bild der Milzvene in Nähe ihres Ursprungs und der mittleren Mesenterialvenenabschnitte entspricht etwa dem von LEHMANN beschriebenen Stadium des vollausgebildeten Varix: Die allgemeine Schichtdicke der Venenwand schwankt außerordentlich stark; sehr dünne, wie ausgewalzte, innen glatte Bezirke wechseln in regellosem Nebeneinander mit dick gepolsterten, innen unregelmäßig gefältelten, eng- oder weitwellig verzogenen, oft tief eingebuchteten Wandabschnitten. Ein alternierendes Verhalten, in der Art, daß besonders auffällig gedehnten und gestreckten medialen Wandanteilen gröbere Polsterbildungen der lichtungsnahen Faserschichten entsprochen hätten, ist nicht festzustellen. Die einzelnen Wandschichten sind nirgends scharf voneinander abgrenzbar. Der Deckzellenbelag ist an einigen Stellen defekt, fehlt mancherorts völlig, ist jedoch, insgesamt betrachtet, einigermaßen erhalten. Die Endothelien zeigen häufig mehr kolbige Form, springen ins Lumen vor, sind gequollen und vergrößert, so daß das Gefüge ihres Zellverbandes aufgelockert erscheint. Das angrenzende Gewebe besteht aus vorwiegend parallel geordneten, dünnstreifigen Bindegewebslamellen, die von einem dichten Schleier feingekräuselter Elastica durchzogen sind und neugebildete Kapillaren in mäßiger Zahl enthalten. Das hier gelagerte Bindegewebe besitzt nur wenige kernhaltige Elemente, die in peripherwärts zunehmendem Maße immer spärlicher werden und eine auffällige färberische Variabilität, z. T. sogar ein völlig refraktäres Verhalten gegen Kernfarbstoffe zeigen. Die kollagene Fasermasse selbst ist ebenfalls, je mehr sie zur Media hin gelegen ist, zunächst in mehr fleckförmigen und streifigen Zonen, in den tieferen Schichten bereits nahezu vollständig hyalin entartet, und zeigt hier nicht mehr, wie subendothelial, Parallelschichtung, sondern ein mehr grobfaseriges, korbgeflechtartiges Gefüge. Je nach der zufälligen Schichtdicke des untersuchten Venenstückes stößt man bald früher, bald später auf die Reste der elastischen Grenzmembran, die völlig regellos verläuft,

häufig umgebogen, aufgesplittert oder auseinandergebrochen ist, sich oft auch in mehrere Lamellen gabelt, die dann ganze Teile nachbarlichen Bindegewebes und neugebildeter elastischer Netze inselartig einschließen. An einzelnen Stellen ist die ursprüngliche Elastica interna in grobe Fragmente aufgeteilt, zwischen die sich junges elastisches und kollagenes Ersatzgewebe mit Gefäßsprossen und rundzelligen Infiltraten eingeschoben hat. An Stellen, wo die Destruktion der elastischen Grenzmembran besonders stark vorgeschritten ist, sind mit der WEIGERTschen Fuchselinfärbung deutliche metachromatische Unterschiede nachweisbar. Man gewinnt den Eindruck, daß sich hier mehrere Elasticazüge aneinandergelagert haben, miteinander verklumpt und schließlich erstarrt und zerbrochen sind. Die neugebildeten elastischen Netze sind in dieser Zone bedeutend dichter gespannt, jedoch viel unregelmäßiger verteilt, so daß stellenweise verworrene, fast bizarre Muster entstehen; die Dicke der Einzelfaser ist gleichfalls erheblichen Schwankungen unterworfen.

Da, wo man die Muscularis mediae erwartet, findet sich im Grunde das gleiche, nur in seinen dystrophischen Erscheinungen noch stärker ausgeprägte Bild. Die wenigen, noch als solche ansprechbaren Bündel aus glatter Muskulatur sind weit auseinandergedrängt und haben ihre Kerne größtenteils verloren. Die spärlichen Reste der Ringschicht sind von zirkulären und gitterartig verwachsenen, hyalinen Bindegewebszügen umschlossen und auseinandergezwängt; die einzelnen Muskelfaserbündel sind hier völlig kernlos und in ihrer Fasersubstanz stark geschrumpft. Als Überbleibsel der ehemaligen Längsschicht finden sich nur noch glasig aussehende, nach VAN GIESON schmutzig braungrün gefärbte, gestrecktovale Schollen, in denen hie und da ein erhaltener Kern, pyknotische Kernfiguren und körnig zerfallene Kerntrümmer erkennbar sind, meist jedoch ein Kern überhaupt nicht mehr gefunden werden kann. Das zum großen Teil bereits der hyalinen Entartung anheimgefallene Bindegewebe ist stark vermehrt, wie auch die Elastica der früheren Muskelschicht mächtig gewuchert ist. Doch erscheint in diesem Wandbezirk die elastische Ersatzneubildung zu überwiegen, und, an der Dichte des Geflechts wie an der Stärke der Einzelfaser gemessen, wohl schon zu einem sehr frühen Zeitpunkt eingesetzt zu haben. Stellenweise liegen bereits erneut Rupturen, Aufsplitterungen und Einzelfragmente der regeneratorisch entwickelten Elasticaschichten vor.

Ohne scharfe Grenze schließt sich an diese Schicht die Adventitia an, die aus sehr gefäßreichem und lockerem Bindegewebe sowie reichlich elastischem Material besteht. Die kollagenen Anteile sind kaum vermehrt und zeigen nur geringe Neigung zu hyaliner Verquellung, während die Regeneration der Elastica auch hier voll im Gange ist. Das die Außenhülle des Gefäßes weitläufig umgebende Stützgewebe ist locker gefügt, reichlich fettgewebsdurchsetzt und von zahlreichen größeren und kleineren Gefäßen, vornehmlich Venen und einzelnen Nervenstämmchen durchzogen. Spuren einer frischen, abgelaufenen oder chronischen Entzündung, insbesondere Rundzellanhäufungen um die Gefäße oder perivaskuläre Schwielen sind weder in den Außenhüllen noch innerhalb der einzelnen Wandschichten der Vene festzustellen.

Diese an den mehr distalen und mittleren Abschnitten der großen Pfortaderwurzeln gefundenen Verhältnisse können als ungefährer Grundtypus für das ganze Gebiet der varikösen Neubildung angesprochen werden. Ähnliche Veränderungen sind einmal in geringerer, einmal in stärkerer Ausbildung bei allen übrigen an der Varicosis teilnehmenden Venenstämmen anzutreffen.

So zeigen die leberwärts gelegenen Teile der großen Pfortaderzuflüsse und diese selbst bereits einen weiter vorgeschrittenen Grad der dystrophischen Vorgänge. Ein Endothel ist nur in kümmerlichen Resten erhalten, und dann meist hochgradig verfettet. Die Schichtgrenzen der Venenwand, die zur Hauptsache aus äußerst kern-

armem, schwach und unregelmäßig tingiertem Kollagengewebe aufgebaut ist, sind gänzlich verwischt und nicht einmal andeutungsweise differenzierbar. Die kollagenen Bindegewebszüge sind zu groben, nahezu völlig homogenen Balken zusammengebacken, die ihre färberischen Qualitäten weitgehend eingebüßt haben und eine feinfibrilläre Differenzierung nicht mehr aufweisen. Sie bilden unregelmäßige, starre Geflechte, so daß man häufig den Eindruck gewinnt, osteoides oder echtes Knochengewebe vor sich zu haben, da die homogen-lamellöse Struktur dieser hyalinisierten Bindegewebsbalken dem typischen Aufbau spongiösen Knochens sehr ähnlich ist. In deren Lücken sind zahlreiche Kapillaren eingestreut, die, durch die Versteifung der bindegewebigen Grundsubstanz fixiert, allerorts mit klaffender Lichtung von rundlicher oder mehr breit-ovaler Form angetroffen werden. Besonders auffällig zeigt sich weiterhin die fortgeschrittene Entartung der proximalen Venenabschnitte in den schwereren Zerfallserscheinungen der Elastica. Zwar überwiegt die Masse des elastischen Materials immer noch gegenüber der Norm; auch ist allem Anschein nach die Ausdifferenzierung neuer Faserelemente kaum verringert. Doch finden sich massenhaft kleine, kurze, wie gebrochenes Reisig aussehende Fragmente und zarte, mehr kolbig verdickte Elasticastücke, und zwar in weit größerer Zahl, als sie in den distalen Venenanteilen angetroffen wurde. Dabei handelt es sich vornehmlich um ganz feine Fäserchen oder Teile feinster Elasticakrausen, also die jeweils jüngsten Regenerationsprodukte, die aus dem Zusammenhang ausgesplittert sind und zugrunde gehen. Es scheint, daß die Lebensdauer gerade dieser jüngsten Faserelemente hier erheblich kürzer ist als in den oben beschriebenen Venenabschnitten. An einzelnen Stellen, wo die Elasticazerstörung besonders hochgradig ist, sind die kollagenen Züge dichter gelagert und tannenbogenartig aufgeworfen. Man geht wohl kaum fehl, hierin den narbigen Ausgang einer lokal verstärkten reaktiv-entzündlichen Bindegewebsproduktion zu erblicken, die als Kompensation auf einen mehr umschriebenen, besonders heftigen Elasticazerfall hin in Fluß gekommen ist. Die Fettfärbung ergibt eine feinkörnige rote Sprenkelung vornehmlich der lichtungsnahen Lagen und weist vereinzelt auch größere teils klumpige, teils tropfig aussehende Lipoidanhäufungen nach.

Besondere Erwähnung verdient noch der mikroskopische Befund einiger schon äußerlich als versteift und verhärtet anzufühlender variköser Säcke aus dem Gebiet des großen aneurysmatischen Sackes am Pfortaderursprung und des Pfortaderstammes selbst. Es stellt sich heraus, daß die Verhärtungen der Varixwand im wesentlichen durch ausgedehnte Verkalkungen hervorgerufen sind. Einzelne Stücke mußten einem längeren Entkalkungsprozeß unterworfen werden, um sie der histologischen Verarbeitung zugänglich zu machen.

Die Kalkmassen treten in zwei verschiedenen Formen auf, die auf Grund ihrer räumlichen Anordnung und ihrer Zusammensetzung auch genetisch voneinander zu trennen sind. Die einen liegen vorzugsweise innerhalb der zentralen Intimaschichten, reichen nur selten mit einzelnen Ausläufern in größere Tiefe und ragen überall unregelmäßig höckrig ins Lumen vor. Hier handelt es sich um grobe Kalkbrocken, die in der umgebenden Bindegewebssubstanz mittels vielfach aufgesplitterter, spitzzackiger Randfortsätze fest verzahnt sind, während die der Gefäßlichtung zugewandte Seite zwar gehöckert, doch mehr glatt und wie abgeschliffen aussieht. Stets liegt eine Anzahl größerer und kleinerer Herde dicht beisammen, oft fließen sie unmittelbar ineinander. Sie bilden so einen den inneren Wandschichten ein- und aufgelagerten, panzerartigen Gürtel. Innerhalb dieser versteinerten Zone, besonders aber im Grenzgebiet zwischen ihr und den tieferen, nicht verkalkten Schichten findet sich massenhaft Fett. Die Struktur der Kalkinkrustate ist meist völlig homogen. In einigen Präparaten ist hingegen ein deutliches Maschenmuster gerade in der dem Lumen

zugekehrten Herdpartie zu erkennen, wie es dem geschichteten Thrombus eigen ist. Außerdem lassen sich an einigen Schnitten sowohl in unmittelbarer Nachbarschaft, an einer Stelle auch innerhalb eines Kalkherdes noch Reste einer unvollständig organisierten Thrombose nachweisen. Dies spricht dafür, daß es sich bei diesen Kalkablagerungen um versteinerte Thromben handeln muß.

Daneben finden sich bei mehreren Präparaten in den tieferen Schichten der Gefäßwand kleine Kalkinkrustate, die, soweit nachweisbar, mit der Gefäßlichtung in keinerlei Verbindung stehen und in solcher Tiefe liegen, daß sie kaum noch durch postthrombotische Verkalkung zu erklären sind. Teils sind es schmale, homogene Spangen, vorzugsweise aber herdförmig angehäufter, reichlich lipoiddurchmischter, feinkörniger Grieß und kleine Schüppchen, vereinzelt auch einheitliche Kalkplatten. Sie liegen immer isoliert und in gehöriger Entfernung voneinander. Zwar läßt die hochgradige Destruktion der Venenwand eine unumstößliche Deutung nicht mehr zu, doch kann aus Ort und Art der Ablagerung vermutet werden, es hier mit primärer, postatheromatöser Verkalkung zu tun zu haben, wenn man nicht eine direkte Kalkumwandlung nekrobiotischer Bindesubstanz annehmen will.

Weiterhin sei noch erwähnt, daß einzelne Stellen der Präparate verdächtig sind auf metaplastische Knorpelbildung, da sich im Kollagengewebe einzelne Inseln von auffällig chondroider Struktur nachweisen lassen. Es konnten jedoch keine eindeutig als Chondroblasten anzusprechende Zellen gefunden werden, so daß dieser Befund unentschieden bleiben muß.

Der einzige Varixknoten, der in dem gesamten varikösen System mit einem adhärenten Thrombus behaftet vorgefunden wurde, zeigt zwar keinerlei prinzipielle Abweichung von der typischen Reaktion, die wir ansonsten bei derartigen Organisationsvorgängen beobachten; doch bleiben die produktiv-entzündlichen Erscheinungen weit hinter dem gewohnten Maß zurück, obschon Struktur und Verhalten der Blutzellen des Thrombus darauf schließen lassen, daß die Thrombose schon einige Zeit bestanden haben muß. Dieses stark refraktäre Verhalten der Gefäßwand zeigt deutlich, welch hohen Grad die Wandschädigung erreicht haben muß, da bereits die reparativen Kräfte weitgehend erschöpft zu sein scheinen. Das Haftenbleiben des Pfropfes ist hier nur zu geringem Teil auf Kosten bindegewebiger Verwachsungen zu setzen, sondern größtenteils mechanisch bedingt. Dem thrombotischen Gerüst zugehörige Zapfen haben sich mit aufgefaserten Intimalamellen verhakt und verkittet, so daß eine relativ starke Fixierung mit der Venenwand zustande gekommen ist, wobei die Anpressung des Thrombus an die Wand des sackförmigen Varix — durch den in der Hauptbahn vorbeifließenden Blutstrom — den Vorgang begünstigt haben mag. Bei dieser Gelegenheit soll gleich betont werden, daß Thromben bzw. Thrombenreste auch histologisch nur in den seitlichen Nischen und Ausstülpungen der Hauptvene anzutreffen waren, niemals hingegen in Querschnitten der unmittelbar durchströmten Gefäßteile. Schließlich sei noch festgestellt, daß auch in allen vorstehend beschriebenen Präparaten Zeichen primärer Entzündung nicht gesehen wurden.

Präparate der Ösophagusvarizen zeigen dagegen ein Stadium, das vorwiegend durch reichlichen Zellgehalt, heftige Gefäßaussprossung in allen Wandschichten, besonders in der Intima, mächtige Elasticawucherung ohne gröbere Kontinuitätsunterbrechungen weder der autochthonen, noch der neugebildeten Fasernetze, und viel jugendliche, noch kaum regressiven Metamorphosen anheimgefallene Bindesubstanz ausgezeichnet ist. Allerdings zeigen sich auch hier bereits an manchen Stellen Anfänge des Elasticabruchs, der allgemeinen Wanddestruktion und der Hyalinisierung des Kollagengewebes. Zeichen einer primären Phlebitis waren an diesen Präparaten, wie an allen übrigen, nicht feststellbar.

2. Leber. Technik: Neben den bereits auf S. 97 genannten Färbungen wurde zwecks Darstellung des Gitterfasernetzes der Leber noch die Silberimprägnation nach den von Bielschowsky-Maresch und Tibor Pàp angegebenen Methoden verwandt.

Die schon makroskopisch an den größeren Portalvenenverästelungen gesehene Lumenvergrößerung wird histologisch bestätigt; sie tritt in auffälliger Weise bis in die feinsten Aufteilungen der Pfortader in Erscheinung. Einzelne Pfortaderäste sind um ein Vielfaches ihrer normalen Lichtungsgröße ausgeweitet und zeigen dabei bizarre, viel gebuchtete und geschlängelte Formen. Daneben finden sich alle geringeren Grade der Ektasie; gänzlich unveränderte Venen sind jedoch nirgends anzutreffen. Viele Glissonsche Dreiecke besitzen nicht nur einen oder zwei ektatische Pfortaderäste, sondern bis zu fünf und noch mehr größere und kleinere Venenlumina; deren Wandbestandteile, insbesondere die Intima, zeigen die typischen Veränderungen der sekundären Phlebosklerose. Die allgemein deutlich verdickte Intima trägt an vielen Stellen flache, polsterartig in die Lichtung vortretende, aus parallel geschichteten Fibrillenlagen bestehende Buckel in unregelmäßig fleckförmiger Anordnung. Die adventitielle Hülle ist überall verbreitert, die kollagene Fasermasse ist aufgequollen und mehr oder weniger stark hyalinisiert, ihre Struktur unregelmäßig verworfen. Der Zellgehalt der Venenwände ist gering; lediglich in den peripheren Saftlücken liegen einzelne ovale und rundliche Kerne. Die Endothelien sind häufig abgestoßen, nur an wenigen Stellen liegen sie in zwei oder drei Schichten übereinander. Die feineren und feinsten Äste der Pfortader zeigen vor allen Dingen eine Wucherung des adventitiellen Gewebes. Die eigentliche Intima ist weniger und dann nur gleichmäßig zirkulär verdickt. Mehrere Intimalagen sind hier zu einem einzigen schmalen, hyalinen Ring verklumpt, dem auf der einen Seite die Deckzellenschicht, auf der anderen das grobgeflochtene Kollagengewebe der Adventitia locker anliegt. An allen diesen intrahepatischen Pfortaderphlebektasien findet sich außerdem reichlich neugebildetes, elastisches Fasermaterial, am dichtesten in den peripheren Lagen der Gefäßhüllen. Die Elastica ist nicht überall gleichmäßig gut darstellbar und weist deutliche Farbunterschiede von schwarzblau bis braunviolett auf. Auffällig ist weiterhin die sehr große Variabilität in Dichte und Faserdicke der elastischen Netze. Kontinuitätsunterbrechungen sind sehr häufig, doch ist nicht immer sicher zu entscheiden, was davon auf Kosten intravitaler Rupturierung oder zu Lasten der Technik zu setzen ist.

In vielen Präparaten, und zwar besonders häufig in solchen, die aus Leberstückchen von der Konvexität beider Hauptlappen gewonnen sind, enthalten die Lumina dieser Phlebektasien in ihrer überwiegenden Mehrzahl wandständige Thromben. Abgesehen vom Zustand völliger Verfleischung und Vernarbung lassen die Thromben alle Stadien der Organisation erkennen, angefangen von der ganz frischen, gerade eben vollzogenen Verklebung bis zu hochgradiger, zelliger Durchsetzung und Ausdifferenzierung spärlicher, saftreicher Bindesubstanz. Deutliche kollagen-fibrilläre Differenzierung und regressive Umwandlungen sind noch nirgendwo nachweisbar, was dafür spricht, daß die Thrombosierung erst in jüngerer Zeit erfolgt sein kann. Bemerkenswert ist außerdem, daß die älteren Thromben oder Thrombenderivate an keiner Stelle obturieren, und die frischen Abscheidungen überwiegend aus Fibrin und weißen Blutzellen zusammengesetzt sind.

Das Füllgewebe der intraazinösen Zentren ist überall etwas vermehrt, zeigt aber nur in nächster Nähe der kompensatorischen Proliferation, also vorwiegend im adventitiellen Bereich der Phlebektasien, kleine pathologische Zellanhäufungen. Größere Infiltrate oder gar Tendenz zu progredientem Vorwachsen ins Parenchym im Sinne einer echten Hepatitis kann nirgends festgestellt werden. Die übrigen Inhaltsgebilde der Glissonschen Dreiecke zeigen keine krankhaften Veränderungen.

Die gewohnte Bälkchenstruktur des Parenchyms ist überall gut erhalten. Die Zentralvenen sind vielerorts etwas erweitert, doch nicht eigentlich phlebektatisch. Auch zeigen sie keinerlei Reaktion ihrer bindegewebigen Scheide. Irgendwelche Anzeichen einer im Gebiet der Vena hepatica vorherrschenden Stauung liegen nicht vor. Die zentraler gelegenen Leberzellen haben regelrechte Zellgröße und normal konfigurierten Kern; peripher erscheinen die Zelleiber mehr gestreckt und kleiner, und besitzen oft mehrere, etwas kleinere und dunkler färbbare Kerne. Während die Zellschläuche innen ziemlich dicht aneinandergelagert sind, verlaufen sie in der äußeren Zone stärker divergierend. Auch erscheint hier der Zellverband etwas gelockert, und die intraazinösen Spalten verbreitert.

Das Gitterfasernetz hat nicht die haarfeine, anschmiegsame Konstitution wie in der Norm. Es erscheint überall zwar nur gering, doch gleichmäßig verdickt und, nach dem überraschend starken Farbaufnahmevermögen zu urteilen, auch kolloidchemisch, und zwar in Richtung einer mehr starren Konsistenz verändert. Der Zellgehalt des intralobulären Interstitiums ist vermehrt, doch lediglich in seinen ortsansässigen Zellen und in so regelmäßig geordneter Weise, daß von einer entzündlichen Infiltration nicht gesprochen werden kann. Besonders auffällig ist die reichliche Zahl der KUPFERschen Sternzellen, die große, sehr deutlich vorspringende, oft etwas plumpe und stark färbbare Kerne besitzen. Man gewinnt den Eindruck, daß sich das gesamte Retikuloendothel der Leber in einem Alterationszustand befindet.

Der allgemeine Blutgehalt der Leber ist äußerst dürftig; in den Gefäßen und Kapillaren befinden sich nur wenig rote Blutkörperchen; stets überwiegen die Leukozyten. Am Rande der Bälkchen sind die Leberzellen der peripheren Zone einer feintropfigen Verfettung mäßigen Grades anheimgefallen. Pigmente konnten nicht nachgewiesen werden.

3. Milz. Hinsichtlich der intralienalen Venen ergab die histologische Untersuchung, daß das gesamte trabekuläre Venensystem ebenfalls stark varikös bzw. varikosklerotisch verändert ist. Nähere Einzelheiten folgen später bei Abhandlung des Milzbefundes.

Vorstehende mikroskopischen Befunde ermöglichen nunmehr in Gemeinschaft mit dem makroskopischen Bild folgende Schlüsse:

1. Rein diagnostisch ist festzustellen, daß es sich bei vorliegender Venenverbildung mit Sicherheit um echte Varizen handelt.

2. Erkrankt sind nicht nur Pfortader und ihre großen Wurzelstämme, sondern auch die intralienalen Wurzeln und die intrahepatischen Aufteilungen. Die Ausdehnung der varikösen Erkrankung auf einen so großen Venenbezirk spricht eindeutig für den Systemcharakter des Prozesses.

3. Die Massivität der Varikose sowie die hochgradige makroskopische Deformierung machen es in hohem Grade wahrscheinlich, daß es sich um einen sehr alten, in seinen Anfängen vielleicht schon in die frühe Kindheit hineinzuverlegenden Prozeß handeln muß.

4. Weder die Leber noch die abführenden Lebervenen geben einen Anhalt dafür, daß die Varicosis durch chronische Stauung verursacht sein könnte. Insbesondere ist keine Einschränkung der Lebergefäßbahn durch irgendwelche Schrumpfungsprozesse nachweisbar. Auch die zahl-

reich in den Pfortaderverästelungen der Leber angetroffenen Thrombosen bieten keine hinreichenden Erklärungen im Sinne einer Stauung. Sie können nach ihrem Organisationszustand erst in jüngerer Zeit entstanden sein und deshalb niemals für eine so schwere, zweifellos länger bestehende Varikose verantwortlich gemacht werden. Auch wäre bei einer solchen Annahme die Phlebektasie der Leberzweige selbst nicht erklärt.

5. Sowohl die histologische Untersuchung wie auch der sehr wichtige makroskopische Befund bieten keinerlei Hinweise für eine entzündliche Entstehung der Varikose. Wir erinnern insbesondere an die sehr lockere, manuell leicht lösbare Einbettung der varikösen Venen im subperitonealen Gewebe, was wir mit Benda als das wohl sicherste Zeichen für das Fehlen entzündlicher Vorgänge im Bauchraum werten.

6. Topographie und histologische Struktur lassen eine blastomatöse Genese als völlig ausgeschlossen erscheinen.

7. Die Annahme einer etwa in der Milz gebildeten, die Venenwand angreifenden Noxe, die zunächst zur Megalosplenie, und dann fortschreitend zur Erlahmung oder Degeneration und schließlich zur Ektasie der abführenden Venen bis zur Leberpforte und darüber hinaus geführt haben könnte, — wie sie z. B. Banti für die im Gefolge seines fibroadenischen Milztumors auftretende Phlebosklerose der Vena lienalis und Vena portae annimmt, — ist für unseren Fall abzulehnen. Wir verweisen diesbezüglich auf den literarischen Teil dieser Arbeit, wonach die Entstehung der Phlebosklerose auf diesem Wege von den meisten Autoren als kaum glaubhaft hingestellt wird. In Anbetracht der von uns vertretenen pathogenetischen Zusammengehörigkeit von Sklerose und Varikose muß diese Feststellung auch auf die ektasierte Pfortader angewandt werden. Außerdem ist die toxische Entstehung von Varizen eines solch ausgedehnten Bezirks bisher noch nicht beobachtet. Hinzu kommt, daß der Prozeß nicht, wie im supponierten Falle zu erwarten wäre, seine schwersten Veränderungen am Milzhilus und an der Vena lienalis hat, sondern der Steigerung hämodynamischer Beanspruchung parallel, der Pfortaderstamm am stärksten betroffen ist. Auch ist es in hohem Grade unwahrscheinlich, daß eine splenogene Toxikose, die eine so schwere Varicosis zu verursachen vermag, das Leberparenchym völlig unbeeinflußt ließe, das doch gerade in seiner Eigenschaft als Entgiftungsorgan besonders schwerwiegend hätte getroffen werden müssen.

8. Eine vasoneurotische Störung etwa im Sinne Neelsens oder Kashimuras — letzterem scheint auch Benda für gewisse Fälle zuzustimmen — ist in unserem Falle kaum anzunehmen. Bei einer so ausgedehnten, systemisierten Varikose könnten dann wohl nicht mehr lokale Gefäßparesen im neuromuskulären Endapparat angeschuldigt werden, sondern eine mehr zentraler liegende Erkrankung der Vaso-

motoren. Abgesehen davon, daß bei einer solchen zentraler gelegenen Störung wohl auch mit einiger Wahrscheinlichkeit andere neurotisch bedingte Ausfälle vorliegen müßten, klinisch aber nicht bestanden haben, konnten begründete Anhaltspunkte für eine derartige Entstehung der Varizen nicht gewonnen werden.

Ergebnis. Im Sinne unserer ätiologischen Fragestellung kann demnach aus dem Gesagten gefolgert werden, daß eine konstitutionelle Venenwanddysplasie wohl die naheliegendste und befriedigendste Erklärung der Befunde bietet. Positive Anhaltspunkte sind Hochgradigkeit und Alter des Prozesses bei einem noch jugendlichen Individuum sowie das systemisierte Befallensein des gesamten Portalvenensystems mit allen seinen Wurzelvenen (Milz, Pankreas, Magen, Darm, Gekröse), der intralienalen Venen, der Pfortadervenen innerhalb der Leber und der Ösophagusvenen. Unterstützendes Moment für diese Auffassung ist das Fehlen irgendeines Anhaltspunktes für exogene Entstehung, insbesondere der stauungsmechanischen und der entzündlichen.

II. Klinische Vorgeschichte.[1])

Die eingangs mitgeteilte Anamnese der Krankengeschichte wird durch eigene Erhebungen wie folgt ergänzt:

Proband: F. B. geboren 1912; prompte komplikationslose Nabelheilung. Angeborene Phimose, die wegen Erschwerung der Miktion bereits im Laufe des 1. Lebensjahres korrigiert werden mußte. Anläßlich einer zufälligen Untersuchung im 4. Lebensmonat Feststellung eines großen harten Milztumors. Der untersuchende Kinderarzt (Dr. BOGEN) soll damals erklärt haben, daß „ein Erwachsener mit einer solch großen Milz nicht lange leben könne". Bis 1918 Keuchhusten, Masern, Mittelohrentzündung ohne besondere Komplikationen. 1918 Ruhr nach Genuß infizierter Milch (Dr. HOOGEN). Weitere Beobachtung ergab eine stete Vergrößerung des Milztumors, der mit dem Körperwachstum gleichen Schritt hielt. — 1921 Blutuntersuchung (Prof. STURSBERG): Mäßige sekundäre Anämie mit relativer Leukozytose. Arsenkur, Höhensonne und andere Maßnahmen blieben erfolglos. 1925 legte Geheimrat SCHMIDT, der anläßlich einer Schuluntersuchung auf den Milztumor aufmerksam wurde, den Eltern nahe, vom Fachchirurgen die Frage einer eventuellen Milzexstirpation prüfen zu lassen. Prof. ELS hielt jedoch die Operation nicht für indiziert und empfahl weitere interne und radiologische Behandlung. Eine genaue röntgenologische Durchuntersuchung (Dr. MEYER) ergab mit Ausnahme der großen Milz keinen krankhaften Befund. Interne Therapie und mehrmalige Röntgenbestrahlungen blieben erfolglos. Da sich der Proband niemals krank fühlte, allen körperlichen und geistigen Anforderungen gerecht wurde und außerdem ein eifriger und tüchtiger Sportler war, wurde nach diesen Behandlungsversuchen nichts mehr unternommen. 1933 Eintritt in die Pionierabteilung der Polizeischule Bonn. Aus hier nicht näher zu erörternden Gründen wurde der Proband trotz seines Leidens eingestellt.

Proband litt schon seit früher Kindheit unter häufigem und oft sehr heftigem Nasenbluten, das ohne jeden äußeren Anlaß ganz plötzlich und meist

1) Wir danken insbesondere Herrn San.-Oberfeldwebel SCHINDLER für die freundliche Unterstützung bei Ermittlung der nachfolgenden Daten.

morgens in der Frühe aufzutreten pflegte. Das Nasenbluten verschlimmerte sich mit zunehmendem Alter und trat später fast täglich auf. Etwa vom 20. Lebensjahr war eine leichte Besserung festzustellen. Er hat immer auffällig blaß ausgesehen. Schon bei geringer Berührung zeigten sich gleich ausgedehnte blaue Hautmäler. So hatte der Proband stets eine Anzahl blauer oder gelber Flecke am Körper. Gehör-, Gesichts- und Geruchsinn waren intakt. Ferner muß aus der erfolgten Einstellung in die Reichswehr geschlossen werden, daß deutlich manifestierte Hernien, Krampfadern und Anomalien des Skeletts, insbesondere der Bein- und Fußknochen sowie der Gelenke nicht vorgelegen haben[1]). Im Laufe des letzten halben Jahres zeigte sich auf dem rechten Jochbogen ein langsam deutlicher werdendes blaurotes Gefäßnetz. Es handelt sich hierbei, wie an der Leiche sichergestellt werden konnte, um eine dichte, kutane Phlebektasie von etwas mehr als Markstückgröße.

Aus eigenen Aufzeichnungen des Probanden ist über das Zustandekommen der schließlich zum Tode führenden Blutungen noch folgendes zu ergänzen: Die erste Blutung trat auf, als der Proband in stark erhitztem Zustand hastig sehr kaltes Bier zu sich genommen hatte. Das Blutbrechen wiederholte sich 4 Tage später, nachdem er tagsüber bei großer Hitze schweren Pionierdienst mitgemacht hatte, anschließend an ein ausgiebiges Bad im Rhein. Die letzte vor der Einlieferung stattgefundene Hämatemese erfolgte 3 Tage danach ohne besondere Anlässe.

Aus der Anamnese geht somit hervor, daß bei dem Probanden eine bereits in frühester Kindheit manifest gewordene, vielleicht sogar schon konnatale Blutungsdiathese mit sekundärer Anämie und Milztumor bestanden hat. Daraus ergeben sich nunmehr folgende für unsere Fragestellung wichtige Gesichtspunkte:

1. Die vorliegende hämorrhagische Diathese darf wohl mit Bestimmtheit als durch die gleiche Gefäßerkrankung bedingt angesehen werden, die zu den schweren varikösen Verbildungen im Pfortaderraum geführt hat. Irgendein Anhalt, der auf Anomalien des Blutchemismus hingewiesen hätte, war nicht zu eruieren. Doch wäre selbst bei Annahme einer unerkannt gebliebenen Form echter thrombopathischer oder hämophiler Purpura dem Gefäßfaktor auch dann noch eine gewichtige Rolle zuzuerkennen, da nach den neueren Anschauungen über die hämorrhagische Diathese für deren meiste Formen ein mehr oder weniger stark mitsprechender Gefäßschaden in zunehmenderem Maß herausgestellt wird (J. Bauer, Domarus, Krehl, Kretz, Morawitz). Eine solche Möglichkeit braucht in vorliegendem Falle jedoch nicht erörtert zu werden, da zwanglos eine ursächliche Beziehung zwischen Varikose und hämorrhagischer Diathese angenommen werden kann, wie sie vom Osler-schen Syndrom, aber auch von symptomatisch anders gearteten Fällen des Status varicosus her bekannt sind (Curtius, J. Bauer, Nägeli), sei es, daß einmal mehr die Blutungsbereitschaft der präkapillären Venen, im anderen Falle mehr die grobvarikösen Symptome im Vordergrunde stehen. Die zufällige Kombination einer überwiegend oder rein hämochemisch verursachten Purpura neben heterogener, selbständiger

1) Das ärztliche Musterungsprotokoll konnte leider nicht eingesehen werden.

Varikose ist jedenfalls in hohem Grade unwahrscheinlich und auch hier nicht anzunehmen. Aufklärung dieses Punktes verspricht jedoch die Familienuntersuchung dann, wenn es gelingt, eines der Kardinalsymptome der hier vorliegenden hämorrhagischen Diathese, z. B. die Epistaxis, bei einem gleichfalls befallenen Sippenmitglied in seinem anatomischen Substrat festzulegen. Daß der morphologische Nachweis von Nasenphlebektasien des Probanden nicht unmittelbar geführt werden kann — Septumvarizen wurden weder klinisch noch anatomisch bemerkt —, dürfte jedenfalls bei positiv ausfallendem Sippenbeweis unerheblich sein, zumal dann das Fehlen makroskopischer Bestätigung durch den hochgradig ausgebluteten Zustand hinreichend erklärt sein dürfte. Doch spricht auch ohnedies der weitläufige Charakter der Varikose mit großer Wahrscheinlichkeit für eine Blutungsneigung auf dem Boden generalisierter Gefäßwandschwäche.

2. Ferner ist die Tatsache zu vermerken, daß außer der erst im letzten Lebensjahr zur Entwicklung gekommenen Gesichtsphlebektasie keine makroskopisch sichtbaren Haut- oder Schleimhautsymptome des Status varicosus vorgelegen haben. Dies kann nicht weiter verwundern, da es zu den Eigentümlichkeiten der Venenwanddysplasie gehört, unregelmäßig, und mit Vorliebe erst nach abgeschlossener Körperentwicklung, manifest zu werden, worauf auch NÄGELI hinweist. Bezeichnenderweise ist die Phlebektasie des Gesichtes erst beobachtet worden, als der Proband bereits 22 Jahre alt war. Es muß auch daran gedacht werden, ob in vorliegendem Fall nicht ebenfalls hinsichtlich der gröberen Phlebektasien eine elektive Visceralbehaftung, ähnlich den Fällen der Literatur, vorliegen kann.

3. Die Anämie, die seit frühester Kindheit bestanden haben muß, wie das stets auffällig blasse Aussehen bezeugt, ist nach dem 1921 abgenommenen Blutstatus als sekundär zu bewerten. Das häufige Nasenbluten, vielleicht auch unbemerkt gebliebene, okulte Magen-Darmblutungen, dürften wohl als hauptsächliche Ursachen hierfür in Frage kommen. Ob außerdem noch seitens der Milz ein krankhafter Blutzerfall oder ein hemmender Einfluß auf das Knochenmark stattgefunden hat, soll an anderer Stelle erörtert werden. Die nach den letzten schweren Blutungen aufgetretene hyperchrome Reaktion des Knochenmarks kann nicht als Beweis gegen den sekundären Charakter der Anämie angeführt werden, da es nach klinischer Erfahrung bei schweren Blutungsanämien häufig zu Perniciosa-ähnlichen Bildern kommt.

4. Der schon so früh festgestellte Milztumor gibt zeitlich gesehen auch einen gewissen Anhaltspunkt für den mutmaßlichen Beginn des Dilatationsprozesses im Pfortadersystem, und zwar insofern, als ja das intralienale Venensystem vollständig in die Varicosis einbezogen ist.

Daraus ergeben sich nunmehr folgende ätiologisch verwertbare Feststellungen:

Die anatomisch bereits nachgewiesene, zwar systemisierte, doch anscheinend nur auf bestimmte Venenbezirke im Bauchraum beschränkt gebliebene Manifestation der Varikose erweist sich nach den Ergebnissen obiger Befundaufnahme als generalisiert, indem sie sich auf die Venen der gesamten Körperhaut und der Nasenschleimhaut erstreckt. Dies kann als erwiesen gelten durch die Blutungsbereitschaft der kutanen Venen, die Gesichtsphlebektasie und die seit frühester Kindheit bestehende Neigung zur Epistaxis. Damit ist die phänotypische Polymorphie, die für den Status varicosus gewöhnlich ist, auch im Falle des Probanden sichergestellt.

III. Sippenbefund.

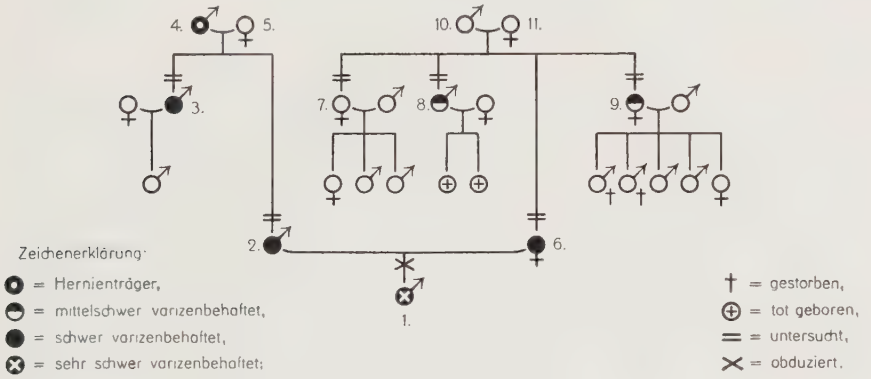

Abb. 2. Sippentafel.

Nr. 2. N. B., Vater des Probanden: 56jähr. Postassistent; als Kind sehr häufig und ohne besonderen Anlaß heftiges Nasenbluten, im Sommer fast täglich, nach dem 30. Lebensjahr seltener, später nur noch ganz vereinzelt; im Krieg linksseitiger Schläfenschuß, angeblich seither doppelseitige Kurzsichtigkeit; etwa seit dem 30. Lebensjahr Hämorrhoiden; mit 40 Jahren sehr schwere Grippe; in letzter Zeit dauernd Bronchitiden; Inf. ven. negiert.

Vorwiegend leptosomale bis asthenische Konstitution; Cor o. B.; über beiden Lungen grobblasige, feuchte R.-G.; Augenhintergrund bds. o. B.; Rhinitis sicca; mittelgradige Krampfaderbildung an beiden Beinen (vorwiegend Phlebektasien), li. stärker als re.; dichte kutane Wangennetze über beiden Jochbögen und dem Nasenrücken; Septum-Varizen; hochgradige Hämorrhoiden; auf dem li. Oberlid knapp pfennigstückgroßer Naevus vasculosus; dasselbe in der Leistenbeuge li.; senile Angiome an Rücken und re. Oberschenkel; schwerer Pes planus bds., Fibroma pendulans und seborrhoische Narben am Rücken; Operationsnarbe am li. Oberschenkel in Höhe der Rosenmüllerschen Grube, herrührend von der Exstirpation eines walnußgroßen Lipoms; Milz palpatorisch und perkussorisch nicht vergrößert; Bruchpforten äußerlich frei. Neurologisch o. B.

Nr. 3. J. B., Bruder von Nr. 2: 59jähr. Schlosser. Zwischen dem 10. und 25. Lebensjahr häufig schweres Nasenbluten, von da ab seltener und mengenmäßig geringer, hörte schließlich ganz auf; seit dem 35. Lebensjahr Hämorrhoidalmoleste; vor 2 Jahren starke Magenblutung, seither bis heute anhaltende typische Ulcusbeschwerden erträglichen Grades; Inf. ven. negiert.

Vorwiegend athletischer Typ. Geringer Druckschmerz im Rippenwinkel; sonst an den inneren Organen kein krankhafter Befund; Akne vulgaris am Stamm; Beinphlebektasien bds., li. mehr als re.; senile Angiome an Thorax und li. Oberschenkel; Fibroma pendulans über der Symphyse; Septum-Varizen li.; Hämorrhoiden; Bruchpforten äußerlich frei; Milz weder palpatorisch noch perkussorisch nachweisbar. Neurologisch o. B.

(Sohn von Nr. 3 konnte nicht untersucht werden, soll an ähnlichen Magenbeschwerden leiden wie der Vater, sonst angeblich gesund.)

Nr. 4. A. B., Vater von Nr. 2 und 3: Handlungsgehilfe, starb 52 Jahre alt an einer Magenkrankheit; litt, soweit die Söhne zurückdenken können, an doppelseitiger Leistenhernie, trug stets Bruchband; nähere Einzelheiten, insbesondere über Krampfaderbehaftung, waren nicht mehr zu ermitteln.

Nr. 5. F. K., Ehefrau von Nr. 4: verfiel nach dem 2., sehr schweren Partus einem schnellen Siechtum, starb ein halbes Jahr später 25 Jahre alt. Nähere Einzelheiten waren nicht mehr zu ermitteln.

Nr. 6. M. B., Mutter des Probanden: 62jähr. Ehefrau; als Kind Keuchhusten, Grippe, Mumps, Masern; von Jugend an immer auffallend blaß; angeborene Anosmie; Menarche mit 15 Jahren, stets o. B.; 37jähr. erstes und einziges Wochenbett. Schon Jahre vor der Schwangerschaft erhebliche Hämorrhoidalbeschwerden; mit 50 Jahren Menopause; wenig später Furunkulose am li. Bein; anschließend Feststellung eines Diabetes mellitus; seit Jahren schwerster Pruritus vulvae et ani; Inf. ven. negiert.

Vorwiegend pyknische Konstitution; klein, ziemlich adipös, auffallend blaß; Augenhintergrund bds. o. B.; atrophische Nasenschleimhaut; Diabetes mellitus (in der letzten Zeit bei gelockerter Diät etwa 1,5—3,0 % Harnzucker; in der 24-Stundenmenge am Tag der Untersuchung 1,9 %); Diabetisches Ekzem unter beiden Mammae; hyperkeratotisches Ekzem der großen Labien; Phlebektasien und mäßige Varizen am re. Unterschenkel; Kutannetze am re. Oberschenkel; linsengroße senile Angiome in der Haut des Oberbauches; hochgradige Hämorrhoiden; zahlreiche Furunkelnarben am li. Bein; Bruchpforten frei. Milz palpatorisch und perkussorisch nicht vergrößert. Neurologisch o. B.

Nr. 7. G. W., Schwester von Nr. 6: 69jähr. Bäuerin; sehr adipöse, pyknisch gebaute Frau; Anamnese und Untersuchungsbefund o. B. (ihre drei angeblich gesunden Kinder konnten nicht untersucht werden).

Nr. 8. J. G., Bruder von Nr. 6: 70jähr. Landwirt; nie ernstlich krank gewesen; vor Jahren Entfernung einer obturierenden Nasenschleimhautgeschwulst; Nasenbluten negiert.

Kleiner, graziler Mann; chronische Tränensackvereiterung mit Conjunctivitis; einseitige Taubheit bei Perforation des li. Trommelfells; innere Organe o. B.; Septum-Varizen; kutane und subkutane Phlebektasien an beiden Beinen; typischer Quellhalbkreis am re. Oberschenkel; zahlreiche, stecknadelkopfgroße, senile Angiome des Stammes; kutane Wangennetze; Bruchpforten frei. Milz weder palpatorisch noch perkussorisch nachweisbar. Skelett o. B.; neurologisch o. B.

Nr. 9. A. H., Schwester von Nr. 6: 60jähr. Witwe. Kindheitsanamnese o. B.; 5 sehr schwere Geburten, gingen stets mit großem Blutverlust einher (2 Söhne früh gestorben); früher nie ernstlich krank gewesen; von Zeit zu Zeit schlecht heilende Furunkulosen; etwa seit dem 45. Lebensjahr zuckerkrank; kein Pruritus.

Vorwiegend pyknische Konstitution, klein, reichlich Adeps, blasses Aussehen; zahlreiche kutane und mäßig viel subkutane Phlebektasien an beiden Beinen, Genua valga; stecknadelkopfgroße bis linsengroße Angiome an Hals, Brust und Rücken; Nasenschleimhaut und Netzhäute o. B.; braungelbes Pigmentmal im re. Oberlidraum; keine besonderen Skelettdeformitäten; Bruchpforten frei. Milz palpatorisch und perkussorisch nicht vergrößert. Neurologisch o. B.; schwere Furunkelnarben an beiden Beinen. (Kinder von Nr. 9 konnten nicht untersucht werden.)

Nr. 10. L. G., Vater von Nr. 6—9: Ackerer, starb im Alter von 70 Jahren, war hochgradig asthmaleidend; Einzelheiten, speziell über Krampfaderbehaftung, konnten nicht ermittelt werden.

Nr. 11. K. G., Ehefrau von Nr. 10: starb 68 Jahre alt, näheres nicht bekannt.

Aus diesen Befunden geht nunmehr zweifelsfrei hervor, daß der Proband einer Sippe angehört, die eine variköse Belastung aufweist, die weit über das Durchschnittsmaß zufälliger Kombination hinausgeht. Sowohl der väterliche wie mütterliche Sippenzweig sind Träger der Anlage des Status varicosus und jeweils in ihrer Mehrzahl phänotypisch behaftet. Dabei ist festzustellen, daß die väterliche Aszendenz schwerer befallen ist und einen nahezu einheitlichen Familientypus aufweist.

So ist das Merkmal der Epistaxis bei dem Probanden (Nr. 1), dem Vater des Probanden und dessen Bruder gleichmäßig manifestiert und zeigt bei allen drei Personen eine auffällig ähnliche Verlaufskurve. Das erstmalige Auftreten des Nasenblutens wird übereinstimmend in die ersten Schuljahre verlegt. Die Epistaxis steigert sich dann in Häufigkeit und Menge des Blutverlustes, verharrt dann jahrelang bei einer gewissen Maximalstärke, um nach Abschluß der körperlichen Allgemeinentwicklung allmählich nachzulassen und bei Nr. 2 und Nr. 3 schließlich zu versiegen. Bei letzteren konnte als anatomische Ursache der Epistaxis beide Male Septum-Varizen nachgewiesen werden. Diese Feststellung legt zwingend nahe, die in ihren sonstigen Verhältnissen so ähnliche Epistaxis des Probanden, dessen Nasenschleimhaut nicht mehr untersucht werden konnte, auch hinsichtlich ihrer morphologischen Grundlage auf Phlebektasien am Septum zurückzuführen. Ein zufälliges Zusammentreffen heterogener Formen des Nasenblutens kann bei der ganzen Lage des Falles nicht mehr vertreten werden, zumal der anatomische Gesamtbefund ebenfalls auf eine vaskuläre Epistaxis hinweist, von der wir wissen, daß sie ein ausgesprochen erbliches Leiden darstellt.

Die Wangennetze finden sich ebenfalls bei Nr. 1, Nr. 2 und Nr. 3 in deutlicher Weise ausgeprägt, wobei die Wangenphlebektasie des Probanden wohl erst als Initialsymptom angesehen werden muß. Bei den an Nr. 2 und Nr. 3 festgestellten Beinvarizen handelt es sich vorwiegend um Phlebektasien der kutanen, häufiger noch der subkutanen Venen, während gröbere Varizen der unteren Extremitäten bei ihnen nicht vorkommen. Auffällig ist jedoch das bevorzugt linksseitige Be-

fallensein der Beinvenen, das bei Nr. 2 wie auch bei Nr. 3 deutlich zutage tritt. Die Hämorrhoiden finden sich ebenfalls bei beiden Personen; sie treten relativ frühzeitig und fast im gleichen Lebensalter auf und sind sich auch hinsichtlich der Schwere der Ausbildung sehr ähnlich. Beide besitzen ferner eine mäßige Zahl sog. seniler Angiome. Beim Vater des Probanden finden sich noch je ein kleiner Naevus vasculosus an Oberlid und Leistenbeuge, die jedoch niemals geblutet haben. Der ferner bei ihm angetroffene, schwere doppelseitige Plattfuß kann in diesem Falle nicht als exogen bedingte Belastungsdeformität erklärt werden, da Nr. 2 in seinem Berufe zu einer vorwiegend sitzenden Lebensweise gezwungen ist, und deckt somit auch hier in überzeugender Weise die Beziehung der Venendysplasie zur allgemeinen Mesenchymminderwertigkeit auf.

Sind somit Nr. 2 und Nr. 3 sichere Träger eines Status varicosus, so dürften bei einem ihrer Elternteile wohl ähnliche Verhältnisse zu erwarten sein. Klassische Symptome des Status varicosus konnten zwar nicht ermittelt werden — wobei in Rechnung zu stellen ist, daß wir bei Nr. 4 und Nr. 5 lediglich auf Befragung der Söhne angewiesen waren — doch war Nr. 4 mit einer doppelseitigen Leistenhernie behaftet; diese darf wohl mit großer Wahrscheinlichkeit als angeboren oder wenigstens in der Anlage konstitutionell bedingt angesehen werden, da beiden Söhnen, soweit sie zurückdenken können, das Bruchband ihres Vaters wohl bekannt war. In Anbetracht der häufigen Kombination von Hernien mit Symptomen des Status varicosus auf der gemeinsamen Grundlage allgemeiner Bindegewebsschwäche kann geschlossen werden, daß die Belastung der väterlichen Seite des Probanden von Nr. 4 herstammt und in direkter Folge weitergegeben wurde. Im Zusammenhang mit der Hernie von Nr. 4 kann nunmehr auch hier die genotypische Bedingtheit des bei Nr. 2 vorliegenden Pes planus als sicher angenommen werden, der ein dem Status varicosus ebenso nahestehendes Symptom erblicher Bindegewebsschwäche darstellt, wie es vom Bruchleiden hinlänglich bekannt ist.

Die Belastung des mütterlichen Zweiges ist gleichfalls deutlich ausgeprägt, doch insgesamt weniger einheitlich, von geringerer Intensität und mehr ubiquitärer Lokalisation. Von vier Geschwistern sind drei befallen, davon die Mutter des Probanden (Nr. 6) erheblich schwerer als Nr. 8 und Nr. 9, während Nr. 7 trotz dreimaligen Partus völlig gesund ist. Bei den Erkrankten kann von einem klar ausgebildeten Familientypus jedoch nicht gesprochen werden. Es ist vielmehr eine ziemliche Streuung und Variabilität in der Manifestation der Symptome zu beobachten. Schwere Subkutanvarizen liegen auch hier nicht vor. Auffallend ist wiederum, daß die Varikose bei Nr. 6, wo sie sich am stärksten zeigt, den schwersten Grad der Ausbildung nicht am Integument gefunden hat,

sondern an der Analschleimhaut, und hier als frühmanifeste, schwere Hämorrhoidalvenenvarikose in Erscheinung tritt. Ferner ist das zweimalige Vorkommen von Diabetes in dieser Geschwisterreihe (Nr. 6 und Nr. 9) bemerkenswert. Zwar kann die familiäre Häufung in vorliegendem Fall ein zufälliges Zusammentreffen exogen bedingter Diabetesfälle sein; jedenfalls ist diese Möglichkeit nicht auszuschließen, zumal einer etwa noch bestehenden weiteren Familienbelastung infolge der begrenzten Untersuchungsmöglichkeiten nicht nachgegangen werden konnte. Immerhin dürfte aber das Auftreten des Diabetes bei zweien von vier Geschwistern unter vielen möglichen Ursachen vordringlich an eine konstitutionelle Anomalie des Zuckerstoffwechsels denken lassen. Dabei wäre der Diabetes nicht nur als genotypisch wie phänogenetisch selbständiges, von der Varicosis völlig unabhängiges Erbleiden in Erwägung zu ziehen, dessen Zusammenfallen mit Status varicosus vom allgemeinen konstitutionspathologischen und insbesondere erbprognostischen Gesichtspunkt als erhebliche Komplikation bewertet werden müßte, sondern auch der eventuelle pathogenetische Zusammenhang zwischen dysplastischer Venenwand und Diabetes zu prüfen, etwa im Sinne einer sekundären Erkrankung im Gefolge varikosklerotischer Gefäßverbildung in Pankreas oder Leber. Über die Erwähnung dieser mehr oder minder wahrscheinlichen kausalen Möglichkeiten hinaus die Ätiologie der beiden Diabetesfälle entscheidend zu klären, reicht das vorliegende Material jedoch nicht aus.

Fassen wir das Ergebnis der Sippenuntersuchung zusammen, so ist dort abzulesen, daß für die Varikose unseres Falles der Erbnachweis einwandfrei erbracht ist. Damit sind auch die letzten Kriterien der Konstitutionsanomalie in vorliegendem Fall erfüllt.

Aus allen autoptischen, klinischen, anamnestischen und Sippenfeststellungen heraus kann nunmehr endgültig gesagt werden, daß in unserem Falle ein erblicher Status varicosus als erwiesen angenommen werden muß.

Ein Blick auf die beigefügte Tafel gestattet außerdem einen ziemlich sicheren Schluß auf den Erbgang in vorliegender Sippe. Es handelt sich um einfach dominante Vererbung, wie sie von Curtius für die meisten Merkmale des Status varicosus angegeben ist (s. S. 14). Für die männliche Linie wird der nicht ganz vollständige Beweis aus der großelterlichen Generation durch die ausgesprochene Koinzidenz der Merkmale bei Vater und Vatersbruder des Probanden hinreichend wettgemacht. Darüber hinaus ist der einheitliche Familientypus der väterlichen Linie, der auch beim Probanden voll manifestiert ist, hervorzuheben. Auch im mütterlichen Zweig ist einfache Dominanz wahrscheinlich. Wenn auch aus der großelterlichen Generation ein zweckdienlicher Hinweis nicht zu gewinnen ist, kann doch aus der gehäuften Belastung der mütterlichen Geschwister-

reihe darauf geschlossen werden. Phänotypisch betrachtet sind ein Viertel der Geschwister frei und drei Viertel befallen, wobei die Mutter des Probanden am schwersten betroffen ist, die beiden anderen Geschwister dagegen nur eine mehr oder minder deutliche Mikromanifestation der Anlage besitzen. Daß diese Geschwisterreihe sogar ein nahezu ideales Zahlenverhältnis nach MENDEL zeigt, mag zufällig sein, und sei deshalb nur am Rande vermerkt. Wegen zu geringer Geschwisterzahl kann ein weitergehender Schluß daraus nicht gezogen werden.

Es erhebt sich nunmehr die Frage, wie die ungleich schwerere Behaftung des Probanden gegenüber seinen Eltern erklärt werden kann. Denn es ist wohl kaum anzunehmen, daß, wenn ähnliche Verhältnisse der visceralen Venen bei einem der Elternteile vorgelegen hätten, diese bislang symptomlos geblieben wären. Hieraus und aus dem Ergebnis der körperlichen Untersuchung ist zu schließen, daß bei den Eltern jenseits der Körperoberfläche eine derartig extensive Varicosis, wie sie beim Sohne besteht, wohl nicht vorliegen dürfte. Die ausschließliche phänotypische Mehrbehaftung des Probanden kann nicht mehr durch eine einfache Manifestationsschwankung im Sinne stärkeren Durchschlags der Anlage bewertet werden. Ein so großer gradueller und zeitlicher Unterschied der Manifestation muß vielmehr nach erbbiologischer Erfahrung in einer besonderen Genkonstitution begründet liegen. Nach LENZ, v. VERSCHUER und CURTIUS ist anzunehmen, daß in solchen Fällen homozygote Genpaarung zweier gleichsinniger, einfach dominanter Erbfaktoren vorliegen muß, die eine den Phänotyp beider Elternteile weit überflügelnde Früh- und Mehrmanifestierung durchzusetzen vermag.

Eine derartige Erklärung würde wohl auch in vorliegendem Fall der Lage am besten gerecht werden. Ob hinsichtlich der so viel schwereren und früher einsetzenden Erkrankung des Probanden vielleicht auch der mit 6 Jahren nicht gering zu veranschlagende Altersunterschied der Eltern, oder etwa das mit 37 Jahren schon hohe Gebäralter der Mutter genetisch irgendeine Rolle spielt, muß dahingestellt bleiben (s. auch S. 26).

Die schon mehrfach gemachte Feststellung, daß bei visceraler Varicosis im Falle gleichzeitigen Vorkommens anderer gleichwertiger variköser Merkmale vorwiegend innerlich liegende Venengebiete und Schleimhautvenen, dagegen seltener und geringgradiger die Hautvenen mitbetroffen werden, tritt auch in vorliegendem Falle deutlich zu Tage. Gröbere Hautvarizen werden bei allen untersuchten Sippenmitgliedern wie auch beim Probanden vermißt, dagegen finden sich in ausgesprochener Weise mehrfach Septumvarizen und Hämorrhoiden. Darin schließt sich unser Fall also ganz an die in der Kasuistik beobachteten Verhältnisse an. Es scheint demnach in der Tat bei gewissen Fällen des Status varicosus die

mehr ausschließliche Bevorzugung der visceralen Venen, ein ander Mal der Venen des Integuments stattzuhaben, wobei die Schleimhautvenen in mehr oder minder willkürlich gerichteter Kombinationstendenz beide „Syndrome“ ergänzen können. Nur in besonderen, meist schwer belasteten Fällen scheint eine mehr generalisierte unterschiedslose Behaftung des Phänotyps die Regel zu sein.

Wegen der mehrfach vorkommenden schweren Epistaxis interessiert weiterhin die Frage nach der etwaigen Verwandtschaft oder gar Identität der hier vorliegenden Anomalie mit der Oslerschen Krankheit. Auch die Gesichtsphlebektasien erwecken in ihrer zum Teil sehr dichten Lagerung den Eindruck, daß es sich hier vielleicht um die zum Bild des Osler gehörigen Teleangiektasien handeln könnte. An manchen Stellen waren die Netze so dicht gespannt, daß einzelne Gefäßverläufe nicht mehr zu differenzieren waren. Letztere Bilder könnten durchaus den Naevus araneus-artigen Teleangiektasien bei Osler entsprechen. Die etwa um das 10. Lebensjahr einsetzende Epistaxis aus Septumvarizen, oft das erste und auf Jahre hinaus einzige Symptom der Oslerschen Krankheit, findet sich in unserm Falle ebenfalls. Innere Blutungen werden auch bei Osler-Patienten häufig beobachtet (s. S. 19 u. 56), dgl., soweit festzustellen war, auch in vier Fällen ein erheblicher Milztumor (Frick, Curschmann, Schön, Fitz-Hugh). In diesen Punkten bestehen also Parallelen zwischen den typischen Osler-Fällen und unserem Fall. Die Tatsache aber, daß in unserer Sippe völlig überzeugende und charakteristische Osler-Angiome, insbesondere des Nagelbettes, nicht gefunden wurden, und der Proband nachgewiesenermaßen nicht aus einem innerlich sitzenden Angiom, sondern aus einem großen Varix des Ösophagus geblutet hat, hält jedoch davor zurück, eine speziellere Eingliederung unseres Falles im Sinne des Morbus Osler vorzunehmen, zumal daran festzuhalten ist, daß es auch außerhalb des Osler hereditäre Formen vaskulären Nasenblutens gibt.

Schließlich wäre noch der histologische Befund des vorliegenden Falles daraufhin zu prüfen, ob möglicherweise ein Anhalt dafür gegeben ist, den Angriffspunkt der hier bestehenden Venenwanddysplasie morphologisch zu fassen. Ein solches Beginnen mußte allerdings von vornherein wenig Erfolg versprechen, weil bereits makroskopisch feststand, daß es sich um hochgradig vorgeschrittene variköse Prozesse handelt, was mikroskopisch nur noch bestätigt wurde. Wir fanden zwar sämtliche Veränderungen, die frühere Beschreiber als anatomisches Substrat der Dysplasie angesprochen haben: so hochgradige Hyalinose, elastoide Degeneration, Fehlen der Muskulatur, Kernschwund und färberische Mängel aller Wandbestandteile, doch wagen wir nicht zu entscheiden, was an diesen Zuständen bereits primär vorgelegen hat, oder erst das Resultat

reaktiv-entzündlicher und regressiver Folgeerscheinungen darbietet. Auch die Hilfsmittel einer architektonisch und kolloidchemisch orientierten Forschungsrichtung, wie sie uns HUECK, SCHADE u. a. an die Hand gegeben haben (s. S. 21), müssen in einem derartig weit fortgeschrittenen Spätstadium versagen. Immerhin scheint uns der Umstand, daß die Muscularis nur in außerordentlich spärlicher Menge und, wenn überhaupt nachweisbar, auf das allerschwerste geschädigt angetroffen wurde, sowie die quantitativ wie qualitativ so enorme Entwicklung der Varikose in jugendlichem Alter dafür zu sprechen, daß der Venenmuskel als funktionell hochwertigster Gefäßwandanteil, — sei es mengenmäßig, sei es in seinem Leistungsvermögen, — primär dysplastisch angelegt war. Die Minderwertigkeit eines anderen Wandbestandteiles kann unseres Erachtens eine so ausgiebige und in ihren Folgen verheerende Insuffizienz des Venenrohrs niemals erzeugen, weil elastisches und kollagenes Gewebe lediglich Repräsentanten des Dehnungswiderstandes sind, die Muskelschicht hingegen allein Träger des Tonus und damit wesentlicher gestaltlicher Faktor für das strukturelle Gefüge der Venenwand darstellt. Daß diese Verhältnisse auf die Pfortader ganz besonders zutreffen, dürfte sich aus ihrem normalerweise recht erheblichen Gehalt an glatter Muskulatur ohne weiteres ergeben.

B. Der Milztumor.

Histologischer Befund.

Technik: s. Leber; zu Vergleichszwecken haben vorgelegen: je eine Leberzirrhose-Milz, eine Milz bei splenomegaler Leberzirrhose, eine Milz mit BANTI-Symptomen und zwei portale Stauungsmilztumoren. Sie wurden den gleichen histochemischen Methoden wie die zu untersuchende Milz unterzogen.

Die Milzkapsel zeigt eine gleichmäßige, doch im allgemeinen nicht sonderlich hochgradige Verdickung. Das in der normalen Milzkapsel vorherrschende Verhältnis zwischen kollagenem und elastischem Fasermaterial ist deutlich zugunsten der Elastica verschoben. Das Bindegewebe hat seine feinfibrilläre Differenzierung eingebüßt, ist zu mehr oder weniger stark hyalinisierten, homogenen Bändern zusammengefügt und besitzt nur wenige Kerne. Die Elastica ist mächtig gewuchert. Neben zarten, fein gekräuselten Elasticarüschen und zu engmaschigen Netzen verflochtenen, haarfeinen Fäserchen finden sich derbe, reiserartig angeordnete Züge, gerade Stäbe und reifenartig gezogene Bänder. Die dickeren Faseranteile der Kapselelastica zeigen deutliche Metachromasie. So finden sich im MALLORY-Präparat an einem Faserzug fließende Übergänge zwischen ungefärbten doppeltbrechenden und schwachrot bis rot und rotviolett gefärbten Anteilen. Fasern oder Kerne der glatten Muskulatur oder Überreste solcher konnten nirgendwo nachgewiesen werden[1]).

1) An dieser Stelle sei gleich erwähnt, daß die MALLORY-Färbung allerdings an vielen Stellen der Kapsel wie auch innerhalb des Trabekularsystems kurze schollige Gebilde leuchtend rot tingierte, so daß wir entsprechend der Angabe LUBARSCHS zunächst der Ansicht waren, es handele sich hier um Fragmente glatter Muskelfasern. Hingegen ließ sich nach Kontrolle mit VAN GIESON und WEIGERTschem Elastin eine

Die Trabekel der Milz zeigen eine Reihe schwerwiegender pathologischer Veränderungen:

Als erstes fällt auf, daß die Trabekel an Zahl und Größe außerordentlich vermehrt sind. Neben mächtigen, grob verzweigten, stark hyalinisierten Balkenzügen finden sich zahlreiche kleinere, viel kernreiches Gewebe enthaltende Bälkchen, die meist in ihrem Inneren eine kleine, vielgebuchtete Vene enthalten. An nahezu sämtlichen Trabekeln findet sich das von Dürr, Jäger u. a. beschriebene klassische Symptom der „Trabekelaufsplitterung“ in hohem Grade ausgeprägt. Die Bälkchenränder sind wie aufgespleißt und entsenden unzählige kollagene Faserzüge in die Pulpa hinein, die dort, dem Pulparetikulum gleichsam angeschmiegt, zunächst derbe, dann immer lichtere Netze bilden und sich schließlich in der Pulpa verlieren. Häufig bilden sich zwischen zwei Trabekeln auf diesem Weg gitterartig geflochtene Bindegewebsbrücken. Nur wenige Milzbälkchen sind glatt begrenzt; sie enthalten gewöhnlich kein Blutgefäß. Neben diesen fein-fibrillären Aufspaltungen der Trabekel finden sich auch zahlreiche etwas dickere, fingerförmig ausstrahlende Zapfen, die häufig als kleine, unregelmäßige Querschnitte frei in der Pulpa zu liegen scheinen. Die einzelnen Trabekel sind in ihrem feineren Bau stark verändert. Ihre kollagenen Anteile sind in der Außenzone relativ kernreich und gut erhalten, zeigen hingegen, je weiter man zum Inneren des Trabekels vorgeht, mehr und mehr das Bild schweren degenerativen Verfalls, angefangen von der einfachen Verquellung und Homogenisierung bis zur völligen Verklumpung und hyalinen Starre. Häufig finden sich dann im Inneren der Trabekel schollige Zerfallsherde, die sich bei starker Vergrößerung als lose Trümmerhaufen abgestorbener Kollagensubstanz und Elasticabröckel erweisen. Auffällig ist, daß diese regressiven Vorgänge besonders oft an gefäßlosen Trabekeln zu beobachten sind. Man gewinnt dabei den Eindruck, daß das junge zell- und saftreiche Bindegewebe der Außenzone quasi als appositionell gewachsene, stützende Schale den im Inneren morsch gewordenen Trabekel vor dem Zusammenbruch bewahren soll. Weiterhin bemerkenswert ist die enorme Elastose, wie wir sie in keinem der Vergleichspräparate auch nur im entferntesten antreffen konnten. Die sorgfältige Suche nach Muskelfasern oder Resten von solchen ergab nirgends eine Spur. Erst recht fehlten die Bilder einer muskulösen Sklerose, wie Jäger sie bei langdauernder portaler Stauung beschrieben hat und auch bis zu einem gewissen Grade in der uns zum Vergleich vorliegenden Banti-Milz angetroffen wurden.

Die Gefäßtrabekel zeigen neben den hier mehr in den Hintergrund tretenden rein degenerativen Prozessen von der Art, wie sie oben beschrieben sind, eine Reihe besonderer Veränderungen, die wohl mit Sicherheit auf das Konto der hochgradigen Varikose und Varikosklerose der Trabekelvenen zurückzuführen sind. Während an einzelnen Stellen, und zwar da, wo eine stärkere Trabekelhülle nicht vorliegt, mit Vorliebe phlebektatische Prozesse vor sich zu gehen scheinen, befinden sich die vorwiegend nur der Sklerose zum Opfer gefallenen Venen hauptsächlich im Inneren gröberer Balken. Die Einzelbeschreibung der Gefäßveränderungen erübrigt sich, da sie den typischen, bereits mehrfach zitierten Bildern entsprechen. Erwähnt sei nur, daß sich eine ungeheure Elasticaumwicklung dieser Gefäße herausgebildet hat, wie wir sie beispielsweise an gleichkalibrigen Phlebek-

---

derartige Deutung nicht aufrecht erhalten. Diese und weitere eingehende Versuche mit den gebräuchlichsten Mallory-Modifikationen ergaben, daß keine der letztgenannten Färbungen mit konstanter Spezifität Muskelgewebe rot zur Darstellung bringt. Es erwiesen sich vielmehr die rotgefärbten Elemente als völlig heterogen (z. B. Kalk, Elastin, abgestorbene Kollagensubstanz), weshalb nach unseren Erfahrungen die Mallory-Methode als zum Muskelnachweis ungeeignet anzusehen ist.

tasien der Leber bei weitem nicht angetroffen haben. Diese plumpen Elasticazüge machen den Eindruck starrer, brüchiger Bänder und scheinen zum großen Teil der elastoiden Umwandlung anheimgefallen zu sein. Einzelne der hochgradig erweiterten Trabekelvenen sind thrombosiert. Die Gerinnsel sind z. T. noch ganz frisch, z. T. von jungem Bindegewebe organisiert. Die Zahl der thrombosierten Phlebektasien ist nicht sehr groß; sie tritt im Vergleich zur Menge der thrombosierten intrahepatischen Varizen weitgehend zurück. Ihr Aussehen entspricht völlig den in den intrahepatischen Pfortadervarizen angetroffenen Gerinnseln. Hier wie dort ist das Alter der Thromben in die jüngere Zeit zu verlegen. Die am weitesten vorgeschrittenen Thrombosen befinden sich noch auf der Höhe zelliger Durchwachsung, ohne Zeichen regressiver Schrumpfungsvorgänge darzubieten.

In allen Präparaten finden sich außerdem innerhalb der Gefäßtrabekel chronisch entzündliche Veränderungen in allen Stadien. Gewöhnlich schieben sich vom Rande her, in den Spalten und Lücken der aufgesplitterten Trabekel-Außenzonen vordringend, dichte Rundzellhaufen in das Innere des Trabekels hinein. Man hat den Eindruck, als sei die Trabekelsubstanz von der Seite her angefressen und im Angriffspunkt der vordrängenden Entzündung umgebogen. Die entzündlichen Infiltrate verführen wegen ihrer Lagerung und räumlichen Ausdehnung auf den ersten Blick leicht dazu, sie mit Milzknötchen zu verwechseln; doch fehlt ihnen die zwar kontinuierliche, doch regelmäßige Abgrenzung des Lymphknötchens, da das Entzündungsgewebe bei genauerer Besichtigung überall diffus infiltrierend in die Trabekel vorwächst. Untersucht man die so befallenen Gefäßtrabekel näher, so findet man, daß den beschriebenen Granulomen der äußeren Trabekelzone im Inneren entweder hyaline Zerfallsherde, wie sie oben für die gefäßfreien Trabekel beschrieben sind, entsprechen, oder besonders stark ausgeprägte variköse bzw. varikosklerotische Venen mit Elasticaverwerfungen und -rupturen; oder aber, und das ist das häufigere, zentrale, fast elasticafreie Narben mit massenhaft alveolär angeordneten Kapillaren, einzelnen in den Gewebslücken verstreuten Erythrozyten, zahlreichen Leukozyten, darunter eine mäßige Zahl Eosinophile, ferner Makrophagen und, was diesen Herden ihr besonderes Gepräge gibt, massenhaft Kalk-Eisen-Ablagerungen.

Letztere haben einmal die Form gestrüpp- und reisigartiger Inkrustierungen, einmal die schalen- oder halbmondförmig um besonders destruierte Venenwandbezirke gelagerter Kalkspangen. Meist zeigen sie jedoch die typischen Formen der zum GAMNA-GANDYschen Herd gehörigen Gebilde. Bezüglich der Einzelausprägung dieser Herde und ihrer färberischen Qualitäten verweisen wir auf die vorzügliche Beschreibung von CATSARAS und seine Abbildungen, denen unsere Befunde, wenn auch in verkleinertem Maßstab, entsprechen. Wichtig erscheint uns jedoch die Tatsache, daß es uns im Gegensatz zu den meisten Autoren nicht gelungen ist, die periarterielle Lagerung dieser Herde nachzuweisen. Die siderofibrösen Herde konnten vielmehr stets in Nachbarschaft besonders hochgradig sklerotischer Trabekelvenen festgestellt werden. Meist finden sich in dem vernarbten Bezirk mehrere quergetroffene, ektatische Venenlumina, deren starre, membranartig verdichtete Elastica fast unmittelbar den Lichtungsrand zu bilden scheint und häufiger als anderswo rupturiert ist. Die Kontinuitätsunterbrechungen in den elastischen Lamellen betreffen jedoch niemals den gesamten Wandquerschnitt; nie entspricht der Rupturstelle eines Lamellenbandes eine solche des vor- oder rückgelagerten Parallelzuges. So erscheint die Struktur der Venenhaut zwar regellos und ungeordnet, aber nie in ihrer Gesamtheit durchbrochen; was mit ROTTERS Befunden, die allerdings an der Arterienwand beobachtet sind, prinzipiell übereinstimmt. Demgemäß finden sich in den perivenösen Spalten nirgendwo größere Erythrozytenanhäufungen, die als Zerreißblutungen gedeutet werden könnten.

Die innerhalb oder in Nähe der Trabekelnarben befindlichen Arterien sind nur insofern in Mitleidenschaft gezogen, als ihre äußeren Medialagen eine gewisse Verziehung, Spaltenbildung und Elasticaverwerfung verraten, vereinzelt auch Hämosiderinklumpen und isoliert liegende Kalk-Eisen-Bröckel enthalten. Elastoide Veränderungen ihrer elastischen Membran und Rupturen, wie sie die Venen aufweisen, liegen nicht vor. Auch ist ihr Deckzellenbelag gut erhalten und die Intima nur an wenigen Stellen etwas verdickt. Hülsen konnten gelegentlich nachgewiesen werden; eine pathologische Veränderung war an ihnen nicht wahrzunehmen.

Ferner fanden sich in sehr großer Zahl Fremdkörperriesenzellen mit 20 und mehr längsovalen, gleichmäßig polar eingestellten, blaßgefärbten Kernen und ziemlich homogenem, stark azidophilem Protoplasma. Sie liegen den splitterartigen, stäbchenförmigen, drusenähnlichen und sphäroiden Gebilden dicht angeschmiegt und enthalten auch oft kleine Fragmente der genannten Körper.

Bemerkenswerterweise sind in diesen Herden nirgends Zeichen muskulärer Regeneration zu beobachten. Ein Anhalt dafür, daß einzelne der dem Gamna-Gandyschen Formenkomplex zugehörenden Kalk-Eisen-Körper muskulären Ursprungs sind, ergibt sich nicht. Hingegen ist an einzelnen Stellen zu sehen, wie die kristallinen, muskelfragmentartig aufgeteilten Stäbe aus längsgeordneten, hyalinisierten, völlig quergebrochenen kollagenen Balken hervorgehen. Im v. Gieson-Präparat finden sich dementsprechend Übergänge im Farbwechsel von Rot zu transparentem Rosa und glasig schimmerndem Violett bis zum Schwarz-Braun. Ähnliche Vorgänge sind an der Elastica zu beobachten, wo häufig elastische Lamellen das spindelartig aufgetriebene Inkrustat, wie Neuriten eine Ganglienzelle, verlassen. Letzteres ist besonders deutlich an den Kalk-Eisen-imprägnierten Halbringen der Venenscheiden.

Gamna-Gandysche Herde wurden außerhalb des Trabekularsystems nicht gefunden.

Schließlich sei noch bemerkt, daß nicht nur in den veränderten Trabekeln, sondern auch in solchen, die nur Spuren degenerativer Prozesse aufweisen, des öfteren rote Blutkörperchen einzeln wie auch in kleinen Gruppen in den Spalten des Kollagengerüstes nachzuweisen sind.

Die Lymphfollikel der Milz sind an Zahl bedeutend verringert. Die wenigen nachzuweisenden Knötchen sind jedoch umfangreicher, als man es normalerweise zu sehen gewöhnt ist. Lymphoblastische Zentren sind nirgends mehr nachweisbar. Das Retikulum ist geringfügig verdickt, doch nicht hyperplastisch. Die Außenzone der Lymphknötchen ist meist in die vom Trabekularsystem ausgehende Fibrose einbezogen. Eine periarterielle Fibroadenie, wie sie zum Morbus Banti gehört, sei es im Bereich der Zentralarterie, oder um präfollikuläre Arterienabschnitte, findet sich nicht. Zwar ist an einzelnen Stellen die adventitielle Scheide der posttrabekulären Arterienzweige deutlich in ihren kollagenen wie elastischen Bestandteilen verdickt. Doch hat man keineswegs den Eindruck, daß es sich dabei um eine speziell um die Arterien konzentrierte Fibrose handelt, da die so verdickten Gefäße stets an Bezirke größerer Trabekelaufsplitterungen gebunden sind. Es scheint somit ein mehr zufälliges Zusammentreffen vorzuliegen; jedenfalls besteht keine Veranlassung, die adventitielle Verdichtung als streng elektive, fibroseerregende Wachstumszentren aufzufassen.

An der roten Pulpa sind keine besonderen pathologischen Veränderungen festzustellen, die sich am eigenen Zell- und Faserbestand abspielen. Das präkollagene Gitter der Pulpastränge und Sinuswände ist zwar verdickt und sehr deutlich darstellbar, hie und da vielleicht auch engmaschiger als in der Norm. Von einer Hyperplasie kann jedoch nicht mehr die Rede sein, als es bei einer so großen Milz ent-

sprechend der gegenseitigen Relation ihrer Bauelemente zu erwarten ist. Die überall gefundene Verbreiterung der pulpösen Stränge, der zufolge die Venensinus allgemein zusammengedrückt und in ihrer Form den Raumverhältnissen angepaßt sind, fällt ausnahmslos der vom Trabekelsystem diffus vorwachsenden Fibrosis zur Last. Die solcherart zustande gekommene Fibroadenie der Pulpa ist entsprechend der oft diskontinuierlichen, meist willkürlich einsetzenden Trabekelfibrose nicht überall gleich dicht. So finden sich mehr herdförmige, aus reifem, kernarmem Kollagengewebe bestehende, stark fibröse Herde neben regelmäßig feinfibrillär durchsetzten Bezirken. Eine Beziehung zwischen den stärker fibrösen Zonen und den Pinselarterien besteht nicht. Die Zellen des Retikulums sind überwiegend protoplasmareiche, rundkernige Splenozyten, die insgesamt vielleicht etwas zahlreicher sind, als es der Norm entspricht. Daneben finden sich Lymphozyten in reichlicher Menge, polymorphkernige Leukozyten, einzelne Knochenmarksriesenzellen und sehr selten auch vereinzelt liegende rote Blutkörperchen. Hämosiderinschollen lassen sich zahlreich in den Maschen der Pulpa nachweisen, wobei das Pigment gewöhnlich extrazellulär gelagert ist.

Die kapillären Milzvenen sind in Form und Größe außerordentlich variabel. Stellenweise imponieren sie als schmale, langgestreckte Schlitze, anderwärts als nierenförmige oder kreisrunde, sehr kleine Alveolen. Man gewinnt den Eindruck, daß die Polymorphie der Venensinus wesentlich durch Raumeinbuße, hingegen nicht durch aktiv hyperplastische Vorgänge ihres Wandretikulums bedingt ist, wobei gewiß auch die kollagene Umscheidung gerade für die mehr rundlichen Sinusformen verantwortlich gemacht werden muß. Nur in wenigen Bezirken mit anscheinend etwas lockerer Bindegewebsproliferation, so in Nähe der Kapsel und einiger stark aufgesplitterter Trabekel, kann von einer echten Hyperplasie geringen Grades die Rede sein. Die Endothelien sind an Zahl etwas vermehrt, zeigen aber sonst keine Besonderheit. Innerhalb der Milzsinus finden sich auffallend wenig Erythrozyten, sonst jedoch mit Ausnahme der Blutplättchen alle Bestandteile des strömenden Blutes.

Mikroskopisch handelt es sich also bei vorliegendem Milztumor um eine Form der Splenomegalie, die durch hochgradige Trabekelfibrose, regressive und chronisch-entzündliche Herdprozesse innerhalb des Trabekelsystems, intratrabekuläre Narben mit Kalk-Eisen-Ablagerungen, allgemeine Varikose und Varikosklerose der Trabekelvenen, ausgedehnte Fibroadenie der Pulpa und teilweisen Schwund des lymphatischen Gewebes charakterisiert ist.

Hinsichtlich der klinischen Vorgeschichte sei auf unsere anamnestischen Ermittelungen verwiesen (S. 104), woraus zweifelsfrei hervorgeht, daß der Milztumor bereits im 1. Lebensjahr festgestellt wurde und sich mit zunehmendem Alter proportional dem Körperwachstum vergrößerte. Niemals hat der Milztumor irgendwelche Beschwerden und Beeinträchtigung des körperlichen Leistungsvermögens verursacht. Wiederholter interner und Strahlenbehandlung gegenüber verhielt er sich refraktär.

Diese Verhältnisse, insbesondere die histologische Eigentümlichkeit des Milztumors, gestalten seine Einordnung in die Systematik bisher bekannter Splenomegalie-Formen recht kompliziert. Differentialdiagnostisch können zwar von vornherein alle primär-entzündlichen Splenomegalien,

die blastomatösen sowie die Speicherungstumoren ausgeschieden werden, da sie in ihren klar herausgearbeiteten geweblichen Kriterien mit vorliegendem Falle nichts gemeinsam haben. Anders verhält es sich jedoch mit den chronischen Milzvergrößerungen, wie sie im hepato-lienalen Symptomenkomplex, bei Morbus Banti, bei Anaemia splenica, bei portalen Stauungszuständen und dem neuerdings aufgestellten Krankheitsbild der sog. Milzvenenstenose vorkommen; begegnen wir doch in unserem Milztumor mehrfach ähnlichen Veränderungen, wie sie zur Symptomenreihe mal des einen, mal des andern dieser Milztumoren gehören.

Wir haben es dabei im wesentlichen mit zwei Hauptgruppen von Splenomegalien zu tun. Einmal handelt es sich um jene Milztumoren, die als vorausgehendes, zum mindesten aber gleichzeitiges und dominierendes Merkmal (bei der Leberzirrhose) im Mittelpunkt des sog. hepatolienalen Symptomenkomplexes stehen und vorwiegend durch eine zirrhosemachende Noxe verursacht sind. Die zweite Gruppe umfaßt alle die Splenomegalieformen, die im Gefolge stauungsmechanischer Veranlassungen entstehen, wobei wir für unsern Fall nach der Lage der Dinge die kardiale Stauung vernachlässigen können und nur die portale Abflußhinderung einbeziehen wollen.

Unter die erstgenannte Gruppe fallen alle Milzvergrößerungen bei echter Leberzirrhose, die bereits zu einem Zeitpunkt entwickelt sind, wenn von nennenswerter Einschränkung der Leberbahn durch den zirrhösen Schrumpfungsprozeß und einer Abflußbehinderung des Milzblutes noch kaum die Rede sein kann, und dementsprechend das histologische Bild noch nicht die von der portalen Stauung mitbestimmten Züge trägt. Die wichtigeren Befunde solcher Milzen, wie wir sie in durchgehender Übereinstimmung mit den Beschreibungen der Literatur auch in unseren Vergleichspräparaten gesehen haben, sind geringe, selten hochgradigere Follikelfibroadenien vom Banti-Typ, häufiger aber stärker betonte Retikulumfibrosen durch echte Hypertrophie und Hyperplasie der Gitterfasern, mäßige Trabekelaufsplitterung ohne deutliche Vermehrung und Dickenzunahme der Bälkchen, doch gelegentlich auch intratrabekuläre Zerreißungen, Narben und Kalk-Eisen-Niederschläge.

Vor allem gehören auch die Milzen hierher, die unter der Diagnose des Morbus Banti laufen. Hier wird, wie auch unsere Vergleichsmilz bestätigt, das histologische Bild beherrscht von der deutlich ausgeprägten, periarteriellen Fibroadenie der Lymphknötchen, die allmählich zur Verödung und völligen Sklerosierung der Milzfollikel führt, weiterhin von einer ausgedehnten Sinushyperplasie, die durch zahlreiche kleine und kleinste, starre und meist runde Venensinus gekennzeichnet ist. Die übrigen Veränderungen entsprechen in großen Zügen dem oben geschilderten Typ.

Diesem von BANTI aus dem Komplex der hepato-lienalen Zirrhose heraus zum selbständigen Krankheitsbild erhobenen Milztumor kann heute eine nosologische Spezifität nicht mehr zuerkannt werden. Wenn wir trotzdem die BANTI-Milz gesondert anführen, soll damit keineswegs die Auffassung eines spezifischen Prozesses bei Morbus BANTI vertreten werden. Es geschieht dies lediglich aus praktischen Gründen zu dem Zweck, aus den oft so verwirrenden Milzbefunden bei hepato-lienaler Zirrhose zwei gewissermaßen gegensätzliche Grundformen herauszuschälen, um damit einigermaßen faßbare Vergleichsmöglichkeiten für den Milztumor unseres Falles zu gewinnen. Wir sind uns dabei bewußt, daß die herausgestellten Typen bei weitem häufiger in buntester Mischung und verschiedensten Abstufungen gemeinsam miteinander auftreten.

Diese nur graduellen Unterschiede zwischen Morbus BANTI und Leberzirrhosemilz ergaben sich erstmalig aus der von DÜRR vorgenommenen histologischen Überprüfung der Originalpräparate BANTIS gerade im wichtigsten Kennzeichen der BANTI-Milz, nämlich der periarteriellen Follikelfibroadenose. Die lange Zeit ausgiebig diskutierte Streitfrage über systematische Stellung und das Wesen des Morbus BANTI fand dann auf der 23. Tagung der Deutschen Pathologischen Gesellschaft eine in gleicher Richtung weisende Beurteilung und kann damit als vorläufig entschieden angesehen werden. Daß in einer Reihe jugendlicher Milzen bei hepato-lienaler Zirrhose die Fibroadenie der Follikel besonders eindringlich im Vordergrund steht, in Fällen älterer Zirrhotiker dagegen öfter nur in rudimentärer Form anzutreffen ist, kann nach HUECK zwanglos mit dem jeweiligen Durchblutungszustand der Lymphknötchen erklärt werden, der bei jugendlichen Personen weitaus intensiver ist.

Der Vergleich dieser Splenomegalieformen mit dem Befund unseres Falles ergibt im Symptom der Trabekelfibrose und -aufsplitterung gewisse Ähnlichkeiten. Doch muß hervorgehoben werden, daß diese Übereinstimmung lediglich die prinzipielle Tatsache des Vorkommens der Veränderung überhaupt betrifft. Der Grad ihrer Ausbildung, ihre Auswirkung auf die rote Pulpa und die Folgeerscheinungen im Trabekelsystem selbst übersteigen bei unserem Milztumor in so erheblichem Maße den bei der hepato-lienalen Splenomegalie gewohnten Rahmen, daß hieraus eine Beziehung zwischen beiden nicht mehr herausgelesen werden kann. Zudem vermittelt die Milz unseres Falles im Gesamtbild den deutlichen Eindruck, daß die Trabekelfibrose mit ihren Einzelheiten ganz im Vordergrund des pathologischen Geschehens steht, was von der Zirrhosemilz keineswegs behauptet werden kann. Dies konnte auch in unsern Vergleichsmilzen bestätigt werden. Außer den bereits genannten Unterschieden trat dabei insbesondere die in unserer Milz so viel ausgesprochenere Elastose des Trabekularsystems in Erscheinung. Hinsichtlich der Mitbeteiligung des präkollagenen Gerüstes unterscheidet sich unsere Milz ebenfalls von den Zirrhosemilzen, indem der Milztumor unseres Falles höchstens eine leichte Verbreiterung mit Verdichtung der retikulären Grundsubstanz aufweist, die Zirrhosemilz hingegen stets ausgiebige hyperplastische Vorgänge. Dabei ist zu betonen, daß die Pulpafibroadenie in unserem Falle eine nahezu ausschließliche Kollagenose ist. Weiterhin fehlt in unserem Milztumor die Hyperplasie und eng-alveoläre, fast sieb-

artige Anordnung der Sinus, wie sie der überwiegend dem Banti-Typ entsprechenden Zirrhosemilz eigen sind. Demgemäß erscheint es nach dem histologischen Bild ausgeschlossen, den Befund unseres Falles mit einem der geschilderten Typen der hepato-lienalen Gruppe oder ihrer Mischformen irgendwie zu identifizieren.

Ein derartiger Zusammenhang muß auch an Hand der klinischen Tatsachen als unwahrscheinlich angesehen werden. Im vorliegenden Falle sind mehr als 22 Jahre seit Feststellung der Spenomegalie verflossen, ohne daß eine Hepatitis interstitialis zur Ausbildung gekommen ist. Zwar sind in seltenen Fällen hepato-lienaler Zirrhose zwischen dem splenomegalen und hepatitischen Stadium größere Zeitspannen beobachtet, doch betreffen diese Verhältnisse stets solche Splenomegalien, die nach ihrer Histologie mehr dem Banti-Typ zuzuordnen sind. Aber gerade für diese Form des hepato-lienalen Milztumors findet sich in unserem Fall mikroskopisch nicht der geringste Anhalt.

Dasselbe ist auch von der Gruppe der chronischen portalen Stauungsmilzen zu sagen. Hierher rechnet man alle Splenomegalien, die durch eine Abflußsperre im Bereich der Milzvene, der Pfortader oder der Leberstrombahn bedingt sind. Eine solche Sperre kann durch die verschiedensten prennierenden Vorgänge erzeugt werden. Die wichtigeren sind chronische Milzvenen- oder Pfortaderthrombosen, endophlebitische Prozesse verschiedenartigster Genese, primäre Pylephlebosklerosen, Vasokompression durch anliegende Tumoren, entzündliche oder narbige Vorgänge in Nachbarschaft der großen Venen, insbesondere des Ligamentum hepato-duodenale, Anlageanomalien der Pfortader, und mit gewissem Vorbehalt auch die sog. Milzvenenstenose. Ganz besonders aber gehören die sehr häufigen Stauungsbilder hierher, die in Spätstadien der Leberzirrhose fast regelmäßig in der Milz von dem Zeitpunkt ab zu beobachten sind, wenn die Kapillarverödung innerhalb der Leber hämodynamisch wirksame Grade erreicht hat; sie kann auch den Umbau einer Zirrhosemilz schon initial maßgeblich beeinflussen, wenn die Leberzirrhose bereits vor Entstehung des Milztumors weiter vorgeschritten ist.

Das Wesen der portalen, oder „chronisch remittierenden Milzstauung“, wie Jäger diesen Zustand unter Berücksichtigung der physiologischen Zusammenhänge treffend benannt hat, und die Morphologie des zugehörigen Tumors wurden erst in jüngerer Zeit eingehend erforscht und vor allem durch die grundlegenden experimentellen Arbeiten Jägers dem Verständnis nähergebracht. Danach ist die portale Stauungssplenomegalie charakterisiert durch Hyperplasie und hochgradige, meist unregelmäßige Erweiterung der Venensinus, die oft variköse und zystische Formen annehmen können, Kompression und Verdünnung der Pulpastränge, Verdichtung des Pulparetikulums mit engmaschigen Gitternetzen und oft band-

förmig verbreiterten Retikulumfäden, meist nur geringer Vermehrung und Fibrose der Trabekel, und gewöhnlich periarteriell lokalisierte GAMNA-GANDYsche sidero-fibröse Knötchen. Bei länger andauernden Stauungszuständen sind auch mittlere Grade präfollikulärer periarterieller Fibrose, sowie stärkere Trabekelaufsplitterung beschrieben, was wir auch in unsern Vergleichspräparaten beobachten konnten. Ferner werden für diese Spätzustände Hypertrophie und Neubildung von Muskelzellen angegeben (GRASSI, JÄGER), die, weil manchmal in ausgedehnterem Maße vorhanden, solchen Milzen die Bezeichnung „muskuläre Zirrhose" eintrugen.

Die Gegenüberstellung derartiger Befunde mit dem Milztumor unseres Falles ergibt zwar einige Parallelen vorwiegend unspezifischen Charakters, hingegen läßt sich eine zwingende pathognomonische Übereinstimmung auch hier nicht feststellen. Lediglich die Trabekelfibrose und -aufsplitterung findet sich hier wie dort, doch erreicht sie, wie wir uns an Vergleichspräparaten einer sehr alten Stauungsmilz überzeugten, nicht die Grade, die bei unserem Milztumor anzutreffen sind. Die Elastose scheint allerdings bei portaler Stauung meist stärker ausgeprägt zu sein als bei der Leberzirrhosemilz, reicht aber dennoch nicht an die außerordentliche Elasticaneubildung des vorliegenden Milztumors heran. Die Übereinstimmung hinsichtlich der sidero-fibrösen Herde erstreckt sich nur auf die ganz allgemeine und prinzipielle Tatsache ihres Vorkommens. Während nämlich die meisten Autoren in der Stauungsmilz GAMNA-Knötchen um die Arterien lokalisiert gesehen haben, handelt es sich hier um elektiv perivenös gelegene Herde.

Daneben bestehen aber in den für die Stauungsmilz integrierenden Punkten wesentliche Unterschiede; fehlen doch in unserer Milz Hyperplasie und Ektasie der Venensinus, sowie die Atrophie der BILLROTHschen Stränge, die als die klassischen Symptome der portalen Stauungsmilz zu gelten haben. Hinzu kommt, daß auch im übrigen weder klinisch noch anatomisch ein Anhalt dafür gegeben ist, wodurch eine portale Behinderung des Milzblutabflusses nachgewiesen oder auch nur wahrscheinlich gemacht werden könnte. Es kann infolgedessen nach allem keinen Zweifel darüber geben, daß eine portale Stauung solchen Grades, die Veränderungen in der Milz hätte hervorrufen können, in unserem Falle niemals bestanden haben kann, weshalb auch seine Einordnung in diese Gruppe der Splenomegalien unmöglich ist.

Dennoch wäre vielleicht vom pathologisch-physiologischen Gesichtspunkt aus der Einwand zu erheben, daß der Milztumor in vorliegendem Fall trotz aller gegensprechenden histologischen Befunde doch irgendwie von der vorgeschalteten Varikose stauungsmechanisch verursacht ist. Es könnte mit einigem Recht behauptet werden, daß so atypische hämostatische Verhältnisse, wie sie in unserem Falle zweifellos vorliegen und

bisher im Pfortadersystem noch nirgendwo angetroffen wurden, auch morphologisch von den landläufigen Bildern der Stauungsmilz abweichende Befunde zu schaffen imstande wären. Dem ist jedoch entgegenzuhalten, daß in unserem Fall die Strömungsverhältnisse im Pfortaderkreislauf in ihrer physiologischen Tendenz durchaus nicht aus dem Rahmen wohlbekannter Vorgänge herausgetreten sind. Denn die Vorstellung, daß das riesige, blutgefüllte Röhrensystem für den Blutabfluß der Milz ein schweres Hindernis darstellen mußte, — zeitweilig sogar rückläufige Stromrichtung geherrscht haben mag, — wird aus dem Wesen der Varikose als Teilerscheinung eines allgemeinen Status varicosus widerlegt. Durch ihn sind gleichermaßen alle die vielen Nebenvenen und Kollateralabflüsse, vor allem aber die voluminösen Gefäße von Magenwand und Speiseröhre mit dysplastischer und deshalb tonusschwacher Wand anlagegemäß ausgestattet. Bei so weit herabgesetztem Widerstand mußte deshalb schon der geringste Anlaß genügen, um zahllose Venenlumina zu öffnen und zu ausreichenden Entlastungsbahnen umzubauen. Daß dies in kolossalem Ausmaß geschehen ist, beweist der Obduktionsbefund. Auf diesem Wege konnte jede auch noch so geringe, einigermaßen kontinuierliche Druckschwankung im Portasystem spielend abgefangen werden. Der praktische Beweis für diese zwar krankhaften, die portale Kreislaufstörung jedoch glatt kompensierenden Verhältnisse liefert die Tatsache, daß sich innerhalb der ungeheuren Varicosis während der ganzen Zeit des Bestehens keinerlei Thrombosierung in der Hauptstrombahn ereignete, obschon der Proband in Sport und Beruf stärkster Beanspruchung seines Kreislaufs ausgesetzt war. Auch traten niemals Dekompensationserscheinungen anderer Art auf; sogar eine schwere Ruhr wurde im Alter von 6 Jahren glatt und ohne Folgen für den Pfortaderraum überstanden. Somit entspricht der histologische Befund durchaus der pathologisch-physiologischen Situation im abführenden Venensystem. Eine extralienale Stauung, insbesondere eine solche auf der Basis einer Pfortadervarikose, kann demnach zur Erklärung des Milztumors nicht herangezogen werden.

Es besteht also nach den Kriterien der modernen Milzsystematik keine Möglichkeit, den Milztumor unseres Falles unter die bekannten Splenomegalieformen einzureihen. Dennoch glauben wir, einige Anhaltspunkte gefunden zu haben, mit deren Hilfe die Natur vorliegenden Milztumors einer befriedigenden Klärung zugeführt werden könnte.

Die nosologische Deutung des Milztumors verlangt zunächst die Erfassung der vordringlichen Krankheitszeichen; es wäre demnach also an erster Stelle eine klare Scheidung vorzunehmen zwischen dem nur miterkrankten Gewebsanteil und demjenigen Teil des Organs, dessen Erkrankung das eigentliche Wesen der Veränderung ausmacht. Sodann muß anhand unseres Wissens über Bau und Funktion der gesunden Milz

versucht werden, die speziellen Aufgaben des hauptsächlich betroffenen Organteils und deren Bedeutung für die allgemeine Milzfunktion herauszustellen. Erst aus der Kenntnis des Funktionsausfalls des erkrankten Teils und seiner Bedeutung für das Gesamtorgan kann es gelingen, das hier vorliegende pathologische Geschehen unter bekannte und gesetzmäßige Vorgänge der allgemeinen Pathologie unterzubringen, und so dem Wesen unseres Milztumors näherzukommen.

Analysiert man also den mikroskopischen Befund nach dem Gesichtspunkt, welches Bauelement am schwersten betroffen ist, so gelangt man unstreitig zu der Feststellung, daß nahezu alle wichtigeren pathologischen Veränderungen auf das Kapsulotrabekularsystem konzentriert sind, oder doch von hier ihren Ausgang nehmen. Die Veränderungen aller anderen Milzteile treten vor dieser so ausgedehnten und schweren Schädigung des Bälkchengerüstes weit in den Hintergrund.

Es wäre demnach die Frage zu prüfen, welche Funktion das Trabekelsystem im Rahmen der Milzphysiologie zu leisten hat; insbesondere aber, ob die gewebliche Leistung des Gerüstwerks im speziellen Falle der Milz den allen Stützgeweben gemeinsam obliegenden Aufgabenbereich überschreitet, und damit vielleicht für die Gesamtfunktion des Organs von tragender Bedeutung ist.

Daß die Milzpulpa neben anderen wichtigen Aufgaben nicht zuletzt der Blutspeicherung dient, wissen wir seit BARKROFT aus zahlreichen experimentellen Untersuchungen am überlebenden menschlichen Organ und an der Tiermilz. Vergleicht man die Ergebnisse zahlreicher Arbeiten über die blutchemische Funktion der Milz mit unserer Kenntnis über ihre hämodynamische Bedeutung, so darf man die dynamische Funktion des Organs wohl geradezu als die zuverlässiger erwiesene bezeichnen. Wir dürfen erwarten, daß ein physiologisch zur Aufnahme erheblicher Blutmengen prädestiniertes Kammersystem hierfür nicht nur besonders ausgestattet ist, sondern auch Schutzvorrichtungen besitzt, die der naheliegenden Gefahr einer übermäßigen Blutstauung und Überfüllung zu begegnen vermögen. Den Zweck der Blutaufnahme erfüllen die unzähligen dehnbaren Flutkammern der BILLROTHschen Stränge und die nicht weniger zahlreichen plexusartig miteinander kommunizierenden Flutröhren, auch kapilläre Milzvenen genannt, die in ihrer Gesamtheit treffend mit einem Blutschwamm verglichen wurden. Als Sicherung gegen Überfüllung und Überdehnung ist zunächst die Elastizität des Retikulums (MOLLIER, WEIDENREICH, HUECK) zu nennen, die allerdings selbständige Austreibungsarbeit erst dann zu leisten imstande ist, wenn der Dehnungsdruck durch Einschränkung des Zustroms oder durch anderweitig mobilisierte Kräfte erniedrigt wird. Die wesentlichste und wirksamste Sicherung beruht aber auf der neuromuskulären Erregbarkeit der Milz, und ihr ist der Haupteinfluß auf die Durchblutung der Milz einzuräumen (HUECK). Wenn auch WEIDENREICH, MOLLIER und EPPINGER die Menge der in der menschlichen Milz vorhandenen Muskulatur für zu gering anschlagen, um ihr eine wirksame Rolle im Regulationsmechanismus der Milzdurchblutung zugestehen zu können, sprechen hinwiederum die Untersuchungsergebnisse von LUBARSCH, HEIDENHAIN, BRAUS und zahlreicher späterer Autoren dafür, daß wir nicht mehr berechtigt sind, das Vorkommen einer funktionell ausreichenden Menge glatter Muskulatur in der Milz zu bezweifeln. Die Verteilung

der muskulären Elemente beschränkt sich auf das Milzgerüst, und zwar verhält sich die Anzahl und Dichte der glatten Muskelfasern umgekehrt proportional zum Durchmesser der Trabekel. Mit zunehmender Verjüngung der Milzbalken wächst die Menge des muskulären Anteils. Meist findet man das Muskelgewebe von starken elastischen Fasern durchflochten und umsponnen (LUBARSCH).

Andererseits erscheint die Tatsache wichtig, daß trotz großer rassischer Unterschiede hinsichtlich der Menge der glatten Muskulatur in den Milzen der Versuchstiere doch ein verhältnismäßig konstantes und ähnliches Kontraktionsvermögen bei allen Tieren zu beobachten war. Dies könnte nach GUILLERY zu dem bedeutsamen Schluß führen, daß die Milzzusammenziehung nicht nur von der Muskulatur allein, sondern vielleicht auch von der gleichgerichteten Tätigkeit anderer dehnungsfähiger Gewebsanteile abhängig zu machen ist. Nach dem gleichen Autor sind auch die elastischen Kräfte nicht lediglich in die elastischen Fasern zu verlegen; es scheinen hier, — etwa im Sinne von HUSELLAS Auffassung über die Gitterfasern der Leber als elastisches Tragnetz und anderer ähnlicher Untersuchungen, — für die Elastizität der Milz die anderen Bindegewebsarten und die Muskulatur eine viel wichtigere Rolle zu spielen.

Aus vielfachen Untersuchungen sind wir unterrichtet, daß der kontraktile Apparat ganz beträchtliche Volumverkleinerungen zu leisten vermag, und daß eine ganze Reihe physiologischer wie pharmakologischer Reize eine Kontraktion auszulösen imstande ist (BARKROFT, LUBARSCH, HEIDENHAIN, HENSCHEN u. REISSINGER, MALL, GREPPI u. a.); psychische Faktoren, Tätigkeit der quergestreiften Muskulatur, Sauerstoffmangel, Erhöhung der Außentemperatur, Blutverluste, verschiedene körpereigene chemische Stoffe, auch einzelne Gifte führen zur Verkleinerung durch Kontraktion, Verdauungshyperämie und Infekte zur Schwellung des Organs. Neben diesen einem spezifischen Reiz unterliegenden Kontraktionen scheint es stetig ablaufende, rhythmische Schwankungen geringer Amplitude zu geben, für den der Tonus des Atemzentrums verantwortlich zu machen ist (STRASSER u. WOLF). Die neurogene Steuerung, im wesentlichen vom Sympathicus über die Bahn des Nervus splanchnicus ausgeübt, unterliegt keinem Zweifel (SKRAMLIK), jedoch haben Versuche an der entnervten Milz eine gewisse Eigenerregbarkeit der muskulären Elemente ergeben (JASCHKOWITZ). Auch GUILLERY unterscheidet autonome rhythmische und heteronome einzelne Milzkontraktionen; seine Druckmessungen haben Werte ergeben, die auf eine beträchtliche Kontraktionskraft der Milz und infolgedessen auf erhebliche Beeinflussung der Druckverhältnisse im Pfortaderkreislauf schließen lassen; er bezeichnet die Milz als ein in das Pfortadersystem eingebautes „Pumpwerk", zumal eine dichtschließende Rückflußsperre die arterielle Einflußbahn in nur einer Richtung durchströmbar macht, und hält die hämodynamische Tätigkeit der Milz für die zweifellos wichtigste Hilfseinrichtung des Pfortaderkreislaufs. Die Befähigung zu dieser dynamischen Leistung beruht nach ihm auf den kontraktilen, elastischen, komprimierbaren und entfaltbaren Strukturbestandteilen, die nur die Milz als spezifische Vorrichtung für ihre hämodynamische Aufgabe besitzt.

Auch die klinische Physiologie bestätigt diese Tatsache. Durch GREPPI sind wir unterrichtet, daß gerade die klassischen thrombophlebitischen Stauungsmilztumoren selbst nach jahrelangem Bestehen auf parenterale Adrenalingabe mit einer starken Massenabnahme reagieren, die auf aktiver Austreibung einer reichlichen Blutmenge beruht. Da bei dieser Art Megalosplenien nicht nur der erhebliche Füllungsdruck des massenhaft in den Milzräumen angestauten Blutes, sondern auch der hochgradige Widerstand der verengten venösen Abflußbahn und der in ihr lastenden Blutsäule in Betracht zu ziehen sind, so haben wir ein ungefähres Maß der wirksamen Austreibungskräfte, die zweifellos ganz erhebliche Grade erreichen dürften.

Nach all dem muß als feststehende Tatsache angesehen werden, daß das Gerüstsystem der Milz in seinen muskulären, elastischen und kollagenen Faserbestandteilen eine ganz spezifische, hämodynamische Aufgabe zu bewältigen hat, nämlich die der aktiven Blutaustreibung, die im Gesamtrahmen der Milzfunktion als Blutbehälter und Pumpwerk des Pfortaderkreislaufs von hervorragender Bedeutung ist.

Kehren wir zurück zu der Feststellung, daß in unserem Falle gerade die Trabekel in hervorstechendem Maße verändert sind, so ist es, nachdem die bekannten Splenomegalien ausgeschlossen werden mußten, bei der Wichtigkeit der kreislaufmechanischen Funktion dieses Systems einleuchtend, daß es sich bei vorliegender Milzerkrankung um einen auf dem Boden schwerer Kreislaufstörung des Milzblutes erwachsenen Milztumor handeln muß. Da eine hämodynamische Überbelastung von außerhalb der Milz nicht vorliegt, muß notwendig ein in seinen Ursachen innerhalb der hämodynamisch tätigen Vorrichtungen der Milz selbst gelegenes, also intralienales Kreislaufversagen angenommen werden.

Ohne zunächst auf Art und primäre Lokalisation dieses Schadens eingegangen zu sein, sind wir somit zu der Ansicht gekommen, in vorliegendem Fall eine primäre Splenomegalie vor uns zu haben, die auf dem Boden einer intralienalen, hämodynamischen Gleichgewichtsstörung erwachsen ist.

Betrachtet man nun die schwere Hyalinose, die zahlreichen grobscholligen Nekrosen und die häufigen Narben, insbesondere aber das völlige Fehlen der glatten Muskulatur unter diesem Gesichtspunkt, so ist es klar, daß Veränderungen so schwerer Art eine erhebliche Leistungsverminderung mit sich bringen müssen. Bei der spezifischen, für die Regulation der Milzdurchblutung überaus wichtigen Funktion der Bälkchen als Träger des Dehnungswiderstandes und der Kontraktilität ist jeder Leistungsabfall gleichbedeutend mit Druckerhöhung des intralienalen Bluts und Herabsetzung von Tonus und Widerstand der Trabekel, verbunden mit Anstauung einer den normalen Blutgehalt der Milz mehr oder minder übersteigenden Blutmenge. Hält dieser Zustand einige Zeit an, so fordert er, wie überall, notwendig vikariierende Maßnahmen im Sinne hypertrophischen und hyperplastischen Wachstums und späterhin auch reparatorischer Entzündungsvorgänge heraus, wie wir sie in mannigfaltiger Art und Abstufung in unseren Befunden wahrnehmen. Die zahlreichen kompensatorischen Reaktionen, die als appositionelle Umschichtung, regelloses Einwachsen in die Umgebung und mächtige Elasticaneubildung überall ausgiebig nachzuweisen sind — und die Hauptmasse der Milzvergrößerung ausmachen —, legen dabei zwingend nahe, daß das Ersatzgewebe stets rechtzeitig und mengenmäßig ausreichend zur Stelle war, und durch immer neue, zusätzliche

Wucherung größere funktionelle Ausfälle, d. h. gröbere Druckschwankungen und stärkere Blutüberfüllungen vermieden wurden. Auch die jüngeren in der Entwicklung begriffenen Proliferationsvorgänge machen den Eindruck langsam wachsender, solid angelegter Granulationen, die überstürzter Beanspruchung kaum ausgesetzt waren. Im Falle schwächerer Entwicklung der Ausgleichsmaßnahmen wären stärkere Druckschwankungen und tiefgreifendere Änderungen der Durchblutungsgröße unausbleiblich gewesen. Da diese mit der remittierenden Stauung nach JÄGER identisch sind, hätten sie Umbau und Hyperplasie der Sinus zur Folge haben müssen, die wir in unserer Milz vermissen. Nur so kann es verstanden werden, daß der seit 22 Jahren bestehende Milztumor die Sinushyperplasie als greifbares Zeichen häufiger Druckunterschiede nicht aufweist.

Wesensmäßig haben wir also eine intralienale Kreislaufstörung vor uns; sie ist auf Kosten einer mächtigen Milzvergrößerung kompensiert, in deren Mittelpunkt das erkrankte Trabekelsystem gestellt ist.

Je nach der pathogenetischen Stellung, die wir nun dieser Trabekelveränderung einräumen, kann sie einmal als primäres, einmal als sekundäres Symptom der intralienalen Durchblutungsstörung aufgefaßt werden. Im ersten Falle entstünde das Mißverhältnis zwischen Inhaltsdruck und Gerüsttonus dadurch, daß das primär erkrankte Balkensystem nicht mehr imstande ist, das den Arteriolen in regulärer Weise entströmende Blut abzufangen und im Druckgleichgewicht zu halten. Das liefe darauf hinaus, daß ein primärer, irgendwie verursachter, degenerativer oder entzündlicher Prozeß sich an gewissen Fasersystemen des Milzgerüstes, vornehmlich im Trabekel, abspielt und auf diesem Wege das Mißverhältnis zwischen physiologischer Beanspruchung und Leistungsfähigkeit des kontraktil-elastischen Apparates herbeiführt. Hierdurch käme es dann zur relativen Erhöhung des Inhaltsdruckes und, abhängig vom Einsatz der kompensatorischen Reaktion, zu verschieden starken Blutüberfüllungen der Milz. Im anderen Falle würde das primär gesunde Milzgerüst durch ein Versagen im Arteriensystem der Milz einen abnorm vermehrten Zustrom zu bewältigen haben, wobei erst die Mehrbeanspruchung der Milzbälkchen krankhafte Veränderungen und kompensatorische Maßnahmen erzeugen würde. Dabei braucht das regulative Versagen höher gelegener Arterienabschnitte weniger in Betracht gezogen zu werden, da der gesamte arterielle Gefäßbaum der Milz bis auf die Hülsen genau überprüfbar und in seinen Auswirkungen abzuschätzen ist — und in unserem Falle als intakt befunden wurde —, während die Hülsenarteriolen morphologisch schlechter faßbar und nur unsicher beurteilt werden können. Praktisch wird sich darum, wenn ein Ausfall in der Regulation des arteriellen Zustroms zu vermuten ist, das Interesse wesentlich auf die Hülsen konzentrieren.

Letztere Auffassung wird in jüngster Zeit mehrfach von pädiatrischer Seite diskutiert, und zwar aus Anlaß der sog. Milzvenenstenose (WALGREN), eines Krankheitsbildes, das in seiner Symptomatologie mit der chronischen Pfortaderverlegung fast identisch ist, doch autoptisch in sehr vielen Fällen ein wirkliches Hindernis im Pfortaderkreislauf vermissen läßt. Wenn auch die histologischen Befunde sehr wenig charakteristisch und auch nicht einheitlich sind, und das Leiden, wie PLENGE z. B. annimmt, wohl mehr einen Symptomenkomplex darstellt, finden sich doch im mikroskopischen Bild einzelner Fälle, so beispielsweise bei NOBEL u. WAGNER, gewisse Parallelen zu unserem Fall. HÖRAS Fälle scheinen dagegen mehr zur chronischen portalen Stauungsmilz zu gehören. Das neuerdings von KRUYK zusammengestellte Material zeigt wieder weniger einheitliche und teilweise recht unklare histologische Merkmale. Doch lassen alle diese Splenomegalien bei Milzvenenstenose, die nicht mit einer extralienalen Abflußbehinderung einhergehen, sowohl in den Einzelheiten der klinischen Symptomatologie, wie im makroskopischen Verhalten auffallende Ähnlichkeit mit vorliegender Milzerkrankung erkennen, die durch die bereits erwähnten mikroskopischen Parallelen noch verstärkt wird. Wir glauben darum, in unserm Falle wie in den Splenomegalien der stauungsfreien Milzvenenstenose artgleiche Milztumoren vor uns zu haben. Hier wie dort macht eine primäre intralienale Kreislaufstörung das Wesen des Milztumors aus, was für die Milzvenenstenose insbesondere von KRUYK herausgestellt wurde. Dies könnte dafür sprechen, daß hier vielleicht engere genetische Zusammenhänge vorliegen, deren histologische Befunde nur scheinbar divergieren, in Wirklichkeit aber jeweils verschiedenen Entwicklungsstufen oder Intensitätsunterschieden eben der intralienalen Kreislaufinsuffizienz selbst und ihrer mehr oder weniger gelungenen Kompensation entsprechen.

Gerade bei KRUYK finden wir nun eine Ansicht vertreten, die unserer an zweiter Stelle entwickelten Arbeitshypothese über die engere Pathogenese unseres Milztumors inhaltlich sehr nahe kommt. Er nimmt an, daß eine krankmachende Ursache, vorwiegend irgendeiner der im kindlichen Alter so häufigen Infekte, elektiv die Hülsenapparate der Milzarteriolen treffe und diese so schwer schädige, daß es zu einer isolierten, irreparablen Hülsenschädigung kommt. Der Effekt dieses Schadens bestehe dann in einer dauernden Ausschaltung der Regulationsfunktion der Hülse, so daß ein hemmungsloses Zuströmen des arteriellen Blutes und damit dauernde Blutüberfüllung der Milz die Folge sein muß. „Die Milz ist nicht mehr imstande, den Zustrom des arteriellen Blutes einzuschränken".

Dieser Deutung vermögen wir uns nicht anzuschließen. Wir glauben vielmehr, daß in unserm Falle und sicherlich auch in einem

nicht unerheblichen Teil der KRUYKschen Kasuistik eine primäre Trabekelerkrankung als Ausgangspunkt der Splenomegalie anzunehmen ist, wie wir sie als erste der beiden pathogenetischen Möglichkeiten oben auseinandersetzten. Die Richtigkeit dieser Ansicht soll nachstehend anhand der anatomischen und physiologischen Gegebenheiten geprüft werden, wobei im Hinblick auf die Meinung KRUYKS besonderes Augenmerk auch auf die Frage der Hülsenfunktion zu richten ist; wie überhaupt Art und Bedeutung der intralienalen Kreislaufregulatoren zu erörtern wären, — soweit es in vorstehendem noch nicht geschehen ist, — und gegeneinander abzuwägen sind.

KRUYK beruft sich auf LUBARSCH, SZYMONOWICZ, MEYER, WEIDENREICH, E. KAUFMANN und EPPINGER, die die Hülsen als Regulationseinrichtungen für die Blutdurchströmung der Milz bezeichnen. Im wesentlichen stützt sich KRUYK auf die HEIDENHAINsche Deduktion der „Kapillarventile" und die WEIDENREICHsche Auffassung von der rein passiven Regulation des Hülsenstromes.

Als erstes ist festzustellen, daß nach den Anschauungen WEIDENREICHS, wie KRUYK sie zitiert, die Voraussetzung einer Drosselung des arteriellen Blutstroms zum wenigsten von zwei Faktoren dargestellt werden; einmal ist es der durch die Starrheit der Hülse garantierte, kontinuierliche, langsame Zustrom eines relativ geringen Blutquantums, zweitens der vom Füllungsgrad und von der Eigenspannung abhängige Gegendruck der Bluträume. Selbstverständlich ist die jeweilige Füllung maßgeblich durch den arteriellen Zufluß bedingt, anderseits soll „Drosselung der arteriellen Zufuhr eintreten, wenn die Blutspeicher stark gefüllt sind". Danach bestünde also eine automatische Regulierung zwischen Zustrom und Füllung, die höchstens eine Milzschwellung innerhalb gewisser physiologischer Grenzen, niemals jedoch hochgradige Tumoren zuließe. Eine pathologische Erweiterung der Hülsenlichtung würde sofort durch den schnell steigenden Füllungsdruck in den Blutkammern kompensiert, und lediglich der zeitliche Rhythmus im Ablauf der Regulation wäre gesteigert. Auf Grund dieser Anschauung wäre eine chronische arterielle Blutüberfüllung nicht nur nicht erklärbar, sondern völlig ausgeschlossen. Daß aber WEIDENREICH die Regulationsverhältnisse des Blutstroms der Milz in Wirklichkeit vielseitiger und komplizierter sah, geht daraus hervor, daß er dem retikulären Gerüst der Milzbluträume Dehnbarkeit und elastische Kräfte zuerkannte; die von ihm beschriebenen zirkulären Reifenfasergitter der venösen Sinus deutet er als Schutzvorrichtung gegen Überdehnung, und die muskulären Bestandteile der Trabekel als Werkzeuge zur Auspressung des Milzschwammes.

Auch die Beobachtungen und Schlüsse, auf die HEIDENHAIN den von ihm aufgestellten rein mechanisch-teleologischen Begriff einer Ventilfunktion der Hülsen gründet, sind in KRUYKschem Sinne unverwertbar. HEIDENHAIN weist den Hülsen einen eigenen Tonus zu, dessen Tendenz darin besteht, sich zusammenzuziehen und den Hülsenengpaß zu verschließen, also in seine Ruhelage zurückzukehren; sobald der intralienale Druck durch Kontraktion der Muskelapparate auf die Höhe des durchschnittlich auf 30 mm Hg anzusetzenden arteriellen Druckes gebracht ist, bzw. diesen überschritten hat, pressen sich die Hülsenwände zusammen und verhindern durch den Verschluß ihres Lumens ein rückläufiges Einströmen des durch die Muskelwirkung unter hohen Druck gesetzten Blutes der Maschenräume ins arterielle System. Die in Bewegung gesetzte Blutmasse vermag dem Muskeldruck nur in Richtung der offenstehenden venösen Abflußbahn auszuweichen. Die Kapillarventile funktionieren nach

HEIDENHAIN also als einläufige, venoarterielle Schleusen, während der arterielle Druck von 30 mm Hg sie in arterio-venöser Richtung mühelos zu öffnen vermag. Die Folge einer dauernden Schädigung der Hülsen wäre also ein Tonusverlust, ein widerstandsloses Offenbleiben beim Austreibungsvorgang der Milzräume, und damit zwangsläufig ein Rückfluß des Pulpa- und Sinusblutes in die Arterie. Nach übereinstimmenden Beobachtungen sämtlicher Autoren bei normalen wie pathologischen Milzen von Mensch und Tier ergaben selbst unter hohem Druck unternommene Injektionen von der Milzvene aus niemals ein Übertreten der Injektionsmasse in die arteriellen Kapillaren. Einen dauernden Tonusverlust der Hülsenapparate gibt es also nicht, oder es treten für den Ausfall der Hülsen andere Regulatoren vikariierend ein.

Somit glauben wir annehmen zu können, daß die von KRUYK zur Stütze seiner Auffassung angeführten Meinungsäußerungen WEIDENREICHS und HEIDENHAINS keine Möglichkeit bieten, die Annahme eines dauernden, nur die Hülse betreffenden Schadens und hierdurch bedingter Blutüberfülle der Milz zu beweisen. Eher sprechen sie gegen eine solche.

Auch die übrige Literatur, die sich mit den morphologischen Verhältnissen der Hülsenkapillaren, ihrer physiologischen Stellung im Regulationsmechanismus der Milzdurchströmung, sowie den übrigen Regulationsvorrichtungen befaßt, bietet für KRUYKS Auffassung keinerlei Anhaltspunkte.

KRUYKS Annahme, daß in jeder menschlichen Milz Hülsen vorhanden sind, — schlechthin die notwendige Voraussetzung zur Aufstellung einer allgemeingültigen Pathogenese, die sich auf das Versagen der Hülsen gründet —, ist keineswegs sichergestellt, wie auch im Falle des Vorhandenseins ihre Zahl beträchtlichen Schwankungen unterworfen zu sein scheint. LUBARSCH betont, daß mehrfach andere, den Hülsen ähnelnde zellreiche Gefäßstrecken als Hülsen angesprochen und mit ihnen verwechselt wurden. Während schon SCHWEIGGER-SEIDEL, der Entdecker der Hülsen, ihr stark wechselndes Vorkommen beim Menschen hervorhebt und nicht alle Verzweigungen der Pinselarteriolen mit Hülsen besetzt fand, scheinen EPPINGER und HEIDENHAIN mit einem mehr konstanten Vorkommen der Hülsenapparate zu rechnen. HUECK hat sowohl bei jungen Individuen Hülsen vermißt, als auch bei alten Menschen in schönster Ausbildung gesehen. Er beobachtete an genauen Schnittserien der normalen menschlichen Milz stets eine gewisse Anzahl hülsenfreier Penizillusäste, an pathologischen Milzen sogar mehrfach ein völliges Fehlen der Hülsen.

Während sich nun die Mehrzahl der Autoren bezüglich der Funktion des Hülsengewebes im Sinne des schon von MOLLIER angedeuteten HEIDENHAINschen Ventilmechanismus entscheiden, erscheint es HUECK fraglich, ob gerade der mechanischen Ventilwirkung eine besondere Wichtigkeit zuzuschreiben ist; er begründet diesen Zweifel mit den oben erwähnten Befunden. Außerdem gelang es ihm bei Durchströmung völlig hülsenfreier Milzen von der Vena lienalis her nie, eine Füllung der arteriellen Rohre zu erzielen, woraus HUECK den Schluß zieht, daß die Unmöglichkeit des rückläufigen Stroms noch auf anderen Ursachen als lediglich auf Ventilwirkung der Hülse beruhen muß; er erwähnt die Möglichkeit einer Abknickung der außerordentlich spitzwinklig in die Venensinus einmündenden sog. „geschlossenen" Kapillaren und betont weiterhin, daß bei Füllung der Flutkammern und -röhren ein entsprechender Dehnungszug auf das retikuläre Fasersystem ausgeübt wird, wodurch die lichte Weite zahlreicher Präkapillaren und Kapillaren durch Ausdehnung in der Längsrichtung verloren geht. Hierbei ist allerdings zu berücksichtigen, daß die einzelnen Parenchymanteile in sämtlichen Ebenen des Raumes gelagert sind, und demgemäß auch der Dehnungszug des Retikulums wirkt; eine Reihe von Kapillaren wird also dem schrägen und queren Zug und damit einer kleineren oder größeren Lumenver-

größerung unterliegen. Bei stärkerer Ausdehnung des Retikulums wird jedoch die Längsdehnung bei weitem überwiegen, da sich das Organ als Ganzes vorwiegend in longitudinaler Richtung vergrößert, und entsprechend wird auch die Zahl der verschlossenen Kapillaren zunehmen. Nach HENSCHEN könnte das System der Hülsenapparate allein trotz seiner Vielzahl kaum hinreichen, eine arterielle Hochflut wirksam abzubremsen. Auf Grund seiner Untersuchungen nimmt er ein hintereinandergeschaltetes System von „Gefäßsphinkteren" an, die in funktioneller Gemeinschaft als Sperrmechanismen gegen arterielle Überflutung fungieren. Die erste „Strombremse" wird dargestellt von einem stark verdickten Muskelpolster in den primären Verzweigungen der Milzarterie vor deren Eintritt in die Milzwurzel. Die zweite Schranke liegt in der Zone der letzten intralienalen Anastomosen vor Abgang der endarteriellen Gefäßbäumchen. Den dritten und letzten Stromriegel im zuführenden Röhrensystem verkörpern die Hülsenapparate, die nach HENSCHEN nicht nur als Rückflußsperren im Sinne HEIDENHAINS, sondern zugleich als Stromschleusen der arteriellen Zufuhr funktionieren. Durch kleine schneckenförmige Innenleisten an den Sinuswänden soll außerdem noch die Wirkung der in dreifacher Serie hintereinandergeschalteten Sperrvorrichtungen unterstützt werden, als deren letzter Effekt die „physiologische Blutstase" der Pulpa resultiert.

Die weitaus bedeutendste Sicherung des intralienalen Druckgleichgewichts wird jedoch durch den elastischen Widerstand des Milzgerüsts, besonders aber durch die Fähigkeit zur Kontraktion und den dadurch bewirkten Muskeltonus gewährleistet. Hinsichtlich der Einzelheiten kann auf früher Gesagtes verwiesen werden (S. 124 u. f.). Um noch einmal hervor zu heben, welch dominierenden Faktor die Kontraktilität der Milz als Regulator ihres Blutgehalts darstellt, sei HENSCHEN wörtlich angeführt: „Der mächtigste Prellbock gegen eine stürmisch anflutende Blutwelle ist das zur Abwehrkontraktion sich versteifende und aufreckende Organ selbst, dessen muskuläre Gesamtleistung in Hinsicht auf die Gesamtmasse seiner Muskulatur nicht gering anzuschlagen ist; die Kapselmuskulatur wirkt dabei gleichzeitig wie die Netzhülle eines Ballons".

Setzen wir, unter Berücksichtigung dieser letzterörterten Verhältnisse, den Fall, es bestünde tatsächlich eine dauernde Weitstellung soundso vieler Hülsenlichtungen im Sinne KRUYKS, so bedeutete das selbstverständlich Widerstandsverminderung und Volumerhöhung für den arteriellen Zustrom. Da KRUYK über den Zustand der übrigen Stromregulatoren nichts aussagt, wir demnach diese, insbesondere die jenseits der arteriellen Bahn gelegenen Kräfte als intakt ansehen müssen, käme es schon bald nach Eintritt der arteriellen Blutüberfülle zur reflektorischen Zusammenziehung und damit zur Kompensation. Es ist dabei zu bedenken, daß hier die Bedingungen für das Eingreifen der einer Überdehnung und Blutüberfüllung entgegenwirkenden Kräfte des Milzgerüsts bedeutend günstiger liegen als z. B. in den von GREPPI untersuchten kontraktionsfähigen Milzen bei reiner portaler Stauung. Zudem summiert sich zu dieser muskulären Energie auf der Höhe der Kontraktion, im Moment der Überwindung des arteriellen Drucks, die jetzt freiwerdende beträchtliche elastische Kraft der Trabekel und des retikulären Maschennetzes. Berücksichtigen wir ferner die schon unter physiologischen Verhältnissen in relativ weiten Grenzen stetig variierende Blutfülle, die dadurch veranlaßten, dauernd notwendigen, mühelos geleisteten Angleichungen des Muskeltonus, sowie die verhältnismäßig nur geringe Bedeutung der regulatorischen Funktion der Hülse, so dürfen wir auch bei völligem Hülsenausfall von einem gesunden Milzgerüst erwarten, daß es in der Folge eine der veränderten Lage gemäße, dauernde Tonusanpassung vollzieht und das Druckgleichgewicht wiederherstellt, ohne dabei mit pathologischen Veränderungen zu reagieren. Woraus folgert, daß — selbst bei Anerkennung der Möglichkeit isolierter Hülsenausschaltung — eine solche angesichts

der wenig hervortretenden hämodynamischen Bedeutung der Hülsenapparate — für das Funktionieren des so viel wirksameren Regulationsmechanismus des Trabekularsystems im gesetzten Falle seiner Unversehrtheit kaum ins Gewicht fallen würde.

Schließlich sei noch vom pathologischen Gesichtspunkt über das Verhalten der Hülsenarteriolen bei der wohl häufigsten Milzerkrankung, der entzündlichen Milzschwellung, berichtet, die weiter unten im Zusammenhang mit der Frage der Ätiologie noch näher zu erörtern sein wird. Zahlreiche Untersuchungen haben ergeben, daß die Hülsen der Infektionsmilz eine vorwiegend zelluläre Reaktion aufweisen; erhebliche Grade von arterieller Hyperämie bei septischer Milzschwellung treten erst auf nach Herabsetzung oder völligem Tonusverlust des Stützapparates der Milz, im besonderen nach Lähmung des Dehnungswiderstandes des Trabekelsystems und der Milzkapsel. Daraus geht hervor, daß die Regulation der Blutfülle auch unter pathologischen Verhältnissen nur in geringem Grade vom Zustand der Hülse, doch wesentlich von der Beschaffenheit des Tonus und der muskulären, elastischen und bindegewebigen Gerüstanteile abhängt.

Aus dem Gesagten ist nunmehr folgende Schlußfolgerung gegeben: Die Regulation des Blutgehalts der Milz ist nach dem heutigen Stand der Forschung abhängig von einer Vielheit sinnreich eingebauter morphologisch nachweisbarer Gebilde. Beim Vergleich der ihnen beizumessenden regulatorischen Bedeutung ist der Wirksamkeit der extravasalen Kräfte, vornehmlich der glatten Muskulatur der Trabekel, die weitaus vorherrschende Rolle zuzuerkennen. Keinesfalls darf der Hülse die alleinige und überragende Stellung als regulatorisches Organ eingeräumt werden; wahrscheinlich tritt sogar ihre regulatorische Aufgabe gegenüber anderen Funktionen in den Hintergrund. Ein isolierter Hülsenschaden kann bei intaktem Austreibungsmechanismus und unveränderten Abflußwegen zur Erklärung dauernder Blutüberfüllungen und deren Folgezustände nicht genügen. Die Genese der chronischen intralienalen Blutdrucksteigerung und Blutüberfüllung kann darum aus vermehrtem arteriellem Zustrom allein nicht erklärt werden; als mindestens gleichwertiger, wenn nicht alleiniger, jedenfalls aber unerläßlicher Entstehungsfaktor ist eine Schädigung oder Lahmlegung der muskulären, elastischen und bindegewebigen Kräfte, oder aber eine dauernde, schwer überwindliche Sperre in der venösen Abflußbahn notwendige Bedingung. Da für die zu beurteilenden Fälle gerade das Fehlen irgendeines Abflußhindernisses in den abführenden Gefäßen charakteristisch ist, bliebe also nur eine ätiologisch noch näher zu definierende Unzulänglichkeit des Austreibungsmechanismus als wesentliches pathogenetisches Moment bestehen.

Wir glauben damit dargetan zu haben, daß die KRUYKsche Darstellung den tatsächlichen Verhältnissen nicht gerecht wird, womit gleichzeitig auch die eigene, in der gleichen Richtung laufende, oben in zweiter Linie gemachte Hilfsannahme des möglichen pathogenetischen Sachverhalts entfällt. Ein isolierter Hülsenschaden kann nicht als Ursache einer hämodynamisch bedingten Splenomegalie angenommen werden. Hingegen

hat die vorangehende Darlegung wohlbegründete Anhaltspunkte dafür ergeben, daß die ebenfalls von uns zunächst nur als Arbeitshypothese geäußerte Auffassung über die primär in den Trabekel zu verlegende Entstehung der gestörten intralienalen Blutpassage zu Recht besteht.

Die Kontrolle unseres Milzbefundes spricht ebenfalls für die primäre Schädigung des austreibenden Apparates. Man geht wohl nicht fehl, wenn man die ausgiebigen degenerativen Veränderungen des Trabekelsystems als sichtbares Zeichen einer am gleichen Ort fixierten krankhaften Ursache deutet, zumal die übrigen Regulatoren intakt befunden wurden oder nur geringe, zweifellos als sympathisch aufzufassende Krankheitssymptome aufwiesen. Insbesondere war an den wenigen, mit einiger Sicherheit als Hülsen ansprechbaren Arteriolenscheiden ein krankhafter Befund nicht zu erheben.

Fragen wir uns, welcher spezielle Faseranteil des Trabekels am schwersten betroffen ist, so ist der Reihe nach an erster Stelle die Muscularis, dann das Kollagengewebe und schließlich die Elastica zu nennen. Daraus könnte man vielleicht den Schluß ziehen, daß der tonisierende Gewebsanteil der Milzbalken, also überwiegend die Muskulatur, ursprünglicher Angriffspunkt der Erkrankung war, und speziell das Versagen der Muskulatur letzter und eigentlicher Urheber der Splenomegalie gewesen ist. Auch die ungeheure Neubildung der Elastica weist indirekt auf den hohen Grad der früher stattgehabten Schädigung der beiden anderen Gerüstbestandteile, insbesondere der muskulären Elemente, hin. Ist es doch in besonderem Maße die Elastica, die kraft ihrer einheitlich auf eine ganz spezifische Aufgabe eingestellten Beschaffenheit mehr als andere Gewebssorten unserem teleologischen Denken entgegenkommt und entsprechend sichere Rückschlüsse gestattet. Denn elastische Wucherungen treten immer dann erst in Aktion, wenn ein ehemals tonusbehaftetes, durch Verlust der Muskulatur atonisch gewordenes Gewebe bereits in der passiven Resistenz seiner bindegewebigen Elemente nachzugeben droht.

Versuchen wir nunmehr die Ätiologie der Trabekelerkrankung aufzuklären. Die schwere Venenwanddysplasie der Bälkchenvenen mit ihren an Ort und Stelle so ausgiebigen Folgeerscheinungen legt es nahe, sie für die Erkrankung des Milzgerüsts verantwortlich zu machen. Diese an sich bestechende Erklärung hält jedoch einer Nachprüfung nicht in vollem Umfang stand, da gerade die schwersten hyalinen Nekrosen im Zentrum der gefäßfreien Trabekel gefunden wurden. Sicherlich muß man den ektasierten und sklerotischen Venen gewisse lokale, die Nachbarschaft der Gefäße betreffende Einflußnahme zubilligen. Die regressiven und chronisch entzündlichen Vorgänge im näheren Umkreis der

Venen und die eine oder andere deutlich perivenös gelagerte Trabekelnarbe werden zweifellos auf das Konto der Venenveränderung zu setzen sein. Eine Schädigung, die jedoch Kapsel- und Trabekelsystem in so schwerem Maße und in toto befallen hat, kann unmöglich allein auf die Varikosklerose zurückgeführt werden. Es muß vielmehr noch ein zweiter, das Organ mehr in seiner Gesamtheit alterierender Faktor hinzutreten. Dieser kann niemals entzündlicher Natur sein, da die hervorstechendsten Veränderungen im Trabekelsystem lediglich Zeichen der Degeneration aufweisen und die vorhandenen Entzündungserscheinungen sämtlich den Charakter unspezifischer, chronisch reparativer Entzündung haben. Dennoch könnte man allerdings einwenden, daß trotz der einwandfrei nicht primär-entzündlichen Befunde eine originäre Entzündung vor langer Zeit einmal bestanden haben mag, die längst wieder erloschen und heute nur noch in ihren narbigen und degenerativen Residuen wahrzunehmen sein würde. Nach klinischen wie anatomischen Erfahrungen über die entzündlichen Milzerkrankungen muß eine solche Möglichkeit jedoch als höchst unwahrscheinlich gelten. Es sei kurz zu dieser Frage Stellung genommen:

Fast alle den Körper irgendwie treffenden Infekte haben eine Mitbeteiligung der Milz dann zur Folge, wenn Krankheitserreger oder ihre Toxine in die Blutbahn eingetreten sind. Die Milz bietet dann das Bild der weichen Pulpaschwellung, der Infektionsmilz, des septischen Milztumors, das mikroskopisch wohl charakterisiert und jedem geläufig, am Sektionstisch eine nahezu alltägliche Erscheinung darstellt. Mikroskopisch haben wir in der reaktiven Splenitis ungleich verwickeltere Veränderungen vor uns, zumal es oft schwer hält, die Schädigung während des Lebens gegenüber der postmortalen Autolyse abzugrenzen, die zeitliche Aufeinanderfolge der Einzelveränderungen zu bestimmen, und typische, eindeutige Beziehungen zu dem verursachenden Infekt nachzuweisen. Jedoch sind wir berechtigt, einzelne, immer wieder vorkommende charakteristische Merkmale als Grundschema aufzustellen. Hierunter fallen die aktive Hyperämie, die entzündliche Hyperplasie der Pulpa und die leukozytäre oder lymphozytäre, oft auch plasmazelluläre Reaktion. Nach ORTH, CEELEN, KAUFMANN, ASCHOFF, SCHRIDDE u. a. steht nach anfänglicher oder gleichzeitiger Hyperämie und Vermehrung der neutrophilen Blutzellen durchaus die zellige Hyperplasie im Vordergrund, ja wir dürfen sogar den septischen Milztumor als den Prototyp einer akuten produktiven Entzündung betrachten. In Abhängigkeit von Art und Schwere der Infektion treten Nekrosen in Pulpa und Lymphfollikel und degenerative Prozesse mannigfaltigster Art hinzu. Bei den stärkeren Formen der septischen Milzschwellung finden wir die Milz in toto erkrankt. Unterschiede im Befallensein einzelner Organbestandteile sind nur insofern festzustellen, daß auf Grund der räumlichen, mesenchymalen Struktur (HUECK) einmal vorwiegend die Follikel ergriffen sind, wobei vorzugsweise eine toxische Veranlassung anzunehmen ist; ein andermal von der perinodulären Zone aus die Entzündung sich über Pulpastränge und Sinus ausbreitet, und dann Hyperämie und Wucherung der Pulpazellen und Sinusendothelien die eigentliche infektiöse Schwellung ausmachen. Bei dem letzteren, also vorzugsweise von der Follikelaußenzone aus in die Pulpa vordringenden Prozeß unterscheidet HUECK morphologisch völlig normale, keinerlei zelluläre Reaktion darbietende Hülsen, aufgelockerte Hülsen mit Einlagerung myeloischer Zellformen, und endlich offene, vom gewöhnlichen Retikulum nur schwer

zu differenzierende Hülsen mit reichlicher Neubildung lymphatischer Zellelemente. Zweifellos könnte man sich denken, daß gerade die aufgelockerten, umgebauten und bisweilen sogar offenen Zellmäntel der Hülsenkapillaren tatsächlich die entzündliche Hyperämie verstärken; Hueck weist jedoch nachdrücklich darauf hin, daß bei der Umbildung der Hülse die zelluläre Bedeutung gegenüber der rein mechanischen wohl im Vordergrund steht.

Die Hyperämie kann in wechselnd starkem Grade vorhanden sein. Lubarsch betont, daß Volumzunahme bis auf eine höchstens $2^1/_2$-fache Vergrößerung in den Fällen rein auf das Konto der entzündlichen Hyperämie fallen, die durch leichtere Infekte, anfängliches Fehlen von hyperplastischen Reaktionen und Erhaltung des Dehnungswiderstandes des Milzgerüsts bei Funktionieren der Regulation zwischen Tonus und Binnendruck ausgezeichnet sind. Nach ihm besteht bei diesen geringen Schwellungen ein prinzipieller Unterschied zur physiologischen, beispielsweise der Verdauungshyperämie nicht, und Hueck deutet diese mehr oder weniger unvollständige Füllung im Rickerschen Sinne als Vasodilatatorenreizung bei erhaltener Erregbarkeit der Konstriktoren. Bei höheren Graden der entzündlichen Milzschwellung ist zwar die Hyperämie eine vollständige, alle Flutkammern und -röhren sind überfüllt, wofür Hueck unter anderem die vollständige Lähmung nach Ricker verantwortlich macht. Lubarsch nimmt eine starke Einwirkung des entzündlichen Agens auf das gesamte Gefäßbindegewebe an, einschließlich Kapsel und Balkensystem, also vollständigen Tonusverlust der gesamten bindegewebigen und muskulösen Elemente der Milz bei gleichbleibendem Innendruck; der Druckausgleich wird auf Kosten des herabgesetzten oder aufgehobenen Widerstandes von Kapsel und Trabekel hergestellt; erst in zweiter Linie wird er durch die zellulären Wucherungsvorgänge beeinflußt. Eine ähnliche Vorstellung hat auch Herb. Brugsch, der zur Erklärung des thrombophlebitischen Milztumors eine infektiöse, allerdings irreparable Schädigung der Milzsinus annimmt. Diese Deutungen nähern sich, wenigstens was das Symptom der Hyperämie anbetrifft, der schon 1874 von dem Russen Botkin ausgesprochenen Lähmungspathogenese der entzündlichen Milzschwellung.

Die für uns wesentliche Frage ist nun die, welche der geschilderten Vorgänge auch nach Abklingen des akuten Infekts nachweisbare Veränderungen in der Milz hinterlassen, also für lange Jahre, vielleicht sogar auf Lebenszeit fixiert bleiben. Wir müssen feststellen, daß alle akut infektiösen, nicht durch eitrige Prozesse komplizierte Milztumoren selbst bei schweren Infektionskrankheiten sich nahezu spurlos zurückbilden, abgesehen von selteneren hyalin umgewandelten Nekrosen oder etwa vorhandenen perisplenitischen Narben. Selbst der durch außerordentliche Größe, mehrwöchentliches Bestehen und hochgradige gewebliche Veränderungen nicht nur des Parenchyms, sondern sogar der Wandung der abführenden Venen ausgezeichnete und gefürchtete typhöse Milztumor ist in den allermeisten Fällen einer völligen Rückbildung fähig. War die arterielle Hochflut in der infektiösen Milz besonders hochgradig, finden wir häufig als Residuen ehemaliger periarterieller Blutungen an diesen Stellen reiser- und gestrüppartige Eisen- und Kalkinkrustate. Hiermit ist aber die Schilderung bleibender Symptome einer früher stattgefundenen entzündlichen Milzschwellung erschöpft.

Abgesehen vielleicht von einzelnen, besonders günstig ausgestatteten Individuen, erleidet jeder Mensch im Laufe des Lebens, besonders im Kindesalter, mehr oder minder schwere und zahlreiche Infekte, die sämtlich in der Milz einen dem obigen Schema irgendwie ähnlichen Niederschlag finden. Vergleichen wir die Milzen aller der Fälle, die durch ein plötzliches Ereignis, hauptsächlich durch Unglücksfälle, aus vollster Gesundheit ad exitum kommen, so erkennen wir in ihnen wohl gewisse Stadien physiologischer Blutfülle, wie wir sie bei einem gesunden, als Blutspeicher und

Regulator des Hämoglobinstoffwechsels tätigen Organ erwarten, niemals aber Spuren der oben geschilderten entzündlichen Veränderungen, niemals Zeichen eines Tonusverlustes oder gar einer persistierenden Lähmung. Die gefundenen Milzmaße bewegen sich sämtlich im Bereich ihrer physiologischen Schwankungsbreite.

Bei häufig rezidivierenden und chronischen Infektionen haben wir allerdings ein ganz anderes pathologisches Bild. Diese Veränderungen sind jedoch histologisch klar umrissen, wir erinnern an die Malariamilz, die Lentasepsis und das HODKINsche Granulom. Daß diese Formen des Milztumors für die vorliegenden Fälle auszuschalten sind, geht aus den klinischen wie autoptischen Befunden unzweifelhaft hervor.

Somit ist die innerhalb gewisser individueller Schwankungen als durchschnittlich normal anzusehende Milz in der Lage, nach Abklingen der Allgemeininfektion in der überwiegenden Mehrzahl der Fälle den präinfektiösen Zustand morphologisch wie funktionell wieder herzustellen. Weder am Hülsenapparat noch im trabekulären Gerüst bleiben in der normal angelegten Milz Dauerschäden zurück, die eine Leistungsherabsetzung der regulatorischen Fähigkeiten begründen könnten. Trotzdem resultierten sowohl in unserem Falle, wie in den hierhergehörigen, pathogenetisch gleichen Fällen aus dem Symptomenkomplex der kindlichen Milzvenenstenose ein andauerndes Mißverhältnis des intralienalen Druckgleichgewichtes, dauernde, in ihrer Quantität vom Grade der Kompensation abhängige Blutüberfüllungen und große reparatorische Milztumoren. Da wir auch in allen diesen Fällen keinen Anlaß haben, mit überdurchschnittlicher Infektionsbelastung zu rechnen, übersteigt die einflußnehmende Bedeutung durchgemachter Infektion kaum noch die der einfachen physiologischen Beanspruchung. Die Wirksamkeit der Infekte bei Entstehung irreversibler intralienaler Kreislauflabilitäten der beschriebenen Art ist damit kausal von nur nebensächlicher Bedeutung und auf die Rolle eines höchstens auslösenden Faktors beschränkt.

Überstandene Infektionen kommen somit für die Schwächung der jenseits des Arteriensystems befindlichen Regulationseinrichtungen primärursächlich nicht in Frage, ebensowenig, wie für einen etwaigen Ausfall der Hülsenapparate, denen wir allerdings nach dem oben Gesagten hinsichtlich der hier erörterten Kausalverhältnisse keine Bedeutung beimessen. Hingegen liegt es auf der Hand, die eigentliche Grundursache in einer bereits vorher bestehenden Minderwertigkeit oder Störung zu suchen. Berücksichtigt man das sowohl in unserem Falle, wie auch in der hierher gehörenden Kasuistik der Milzvenenstenose stets schon in frühester Kindheit beobachtete Auftreten der Milzvergrößerung, ergeben sich schon aus diesen Zusammenhängen heraus nicht zu unterschätzende Fingerzeige auf endogene Herkunft des Leidens.

Auch toxische Veranlassungen, die eine spezifisch gerichtete Affinität zum Trabekularsystem besitzen, sind nicht bekannt. Selbst bei Vorliegen einer derartig elektiv wirkenden Noxe wäre es kaum verständlich, daß die Retikulo-Endothelien der Pulpa völlig reaktionslos verharrten.

Unter Berücksichtigung aller dieser Umstände liegt es nahe, die Hyalinose der Trabekel auf eine endogene konstitutionelle Ursache zurückzuführen. Zieht man ferner in Betracht, daß die Milz von einem Manne stammt, der mit schwerer erblicher Venenwanddysplasie im Gefolge allgemeiner mesenchymaler Bindegewebsschwäche behaftet war, weiterhin,

daß sie bereits im vierten Lebensmonat vergrößert gefunden wurde, so muß auch für das trabekuläre Gerüst der Milz eine konstitutionelle Minderwertigkeit ihrer Bauelemente angenommen werden. Setzt man außerdem die Tatsache, daß die Milz bereits in ihrem Venensystem dysplastisch angelegt war, in Beziehung zu der bekannten anatomischen Eigentümlichkeit, daß dieses Venensystem im größten Teil seiner Verlaufsstrecke nicht, wie sonst üblich, von einer eigenen Media und Adventitia umkleidet wird, sondern in einem großen Teil des intralienalen Weges mit seiner Innenhaut unmittelbar in den Trabekel eingebettet liegt — und somit eigentlich das Fasergewebe der Gefäßtrabekel Wandbestandteil der Vene selbst ist —, erscheint es bei einer so innigen biologischen und entwicklungsgeschichtlichen Gemeinschaft auch phänogenetisch in hohem Grade wahrscheinlich, daß das Versagen der Trabekel und ihr ausgiebiger Verfall auf dem Boden der gleichen Anomalie entstanden ist, die auch die Varikose verursacht hat.

Daß es tatsächlich konstitutionelle Splenomegalien gibt, beweist nicht nur der hämolytische Ikterus, der Morbus Gaucher und die familiäre Splenomegalie mit Leberzirrhose nach Bastai, sondern auch eine Reihe Einzelbeobachtungen, wie die von Broglie, Naessens, Ludbrook, Plehn u. a. Ob genetische Zusammenhänge dieser Anomalien untereinander bestehen, ist fraglich. Immerhin beweisen sie, daß es kein sehr seltenes Ereignis darstellt, wenn die Milz in morphologischer wie funktioneller Hinsicht primär anomal beschaffen ist. Unter diesen Umständen wäre es kaum zu verstehen, wenn zwar alle anderen Organbereiche der Milz, nicht aber der hämodynamisch so wichtige Trabekelapparat von einer konstitutionellen Verbildung betroffen werden könnte.

Es erhebt sich nun die Frage, ob aus dem qualitativen und quantitativen Verhältnis der kranken Trabekelelemente ein Schluß auf das morphologische Substrat der Anomalie gezogen werden kann. Auffällig ist, daß nirgends eine Spur von glatter Muskulatur nachzuweisen ist. Mit der Erklärung, daß die Muscularis dem allgemeinen Degenerationsprozeß des Kollagengewebes zum Opfer gefallen ist, dürfen wir uns nicht begnügen, seit durch Jäger, Grassi, Carere-Comes u. a. bekannt geworden ist, daß die Muskulatur der Milz im Gegensatz zu früheren Meinungen nicht im Gefolge der Milzvergrößerungen zugrunde geht, sondern als Reaktion auf die größere Leistungsbeanspruchung hypertrophisch wird. Gerade bei den allerschwersten Stauungsmilzen finden sich oft herdförmige Hyperplasiezonen, die so ausgesprochen sein können, daß sie mit der Bezeichnung „muskuläre Zirrhose“ belegt werden. Diese Beobachtungen sprechen immerhin dafür, daß die Muskelzellen bei intralienaler Kreislauferschwerung im Normalfall nachweisbar sein müßten. Tatsächlich fanden sich auch in unseren Vergleichsmilzen zwar keine hypertrophischen, so doch gut erhaltene Muskelzellen in kleineren Trabekeln. Der Befund unserer Milz läßt demnach eine primäre Anomalie im Sinne einer angeborenen Hypoplasie vermuten.

Dem histologischen Befund gemäß müßte genau genommen von einer Aplasie gesprochen werden. Da uns aber keine spezifische Muskelfärbung zur Verfügung stand, muß die Möglichkeit offen gelassen werden, daß vielleicht die eine oder andere Muskelzelle, die sich mit VAN GIESON nicht darstellte, übersehen wurde. Diese vielleicht mögliche Fehlerquelle dürfte jedoch hinsichtlich der gestellten Diagnose einer hochgradigen Hypoplasie und Zerstörung der Muskulatur belanglos sein. Der absolute Beweis für die primäre Manifestation im Muskelapparat läßt sich allerdings nicht führen, da die Möglichkeit sekundären Zerfalls im Gefolge primärer Schädigung des Kollagengewebes zwar unwahrscheinlich, doch nicht mit voller Sicherheit auszuschließen ist.

Vorliegender Splenomegalie dürfte demnach eine primäre, im Trabekularsystem manifestierte, konstitutionelle Minderwertigkeit zugrunde liegen, wobei die Bälkchenmuskulatur mit großer Wahrscheinlichkeit als spezifisch behafteter Träger des Anlagefehlers zu gelten hat. Die Anomalie ist als Teilsymptom einer allgemeinen mesenchymalen Bindegewebsschwäche aufzufassen.

Überblicken wir abschließend das pathologische Geschehen der Milz in seinen wichtigeren Einzelheiten, so beanspruchen die herdförmigen Zellinfiltrate der Trabekel und die intratrabekulären Narben mit oder ohne Kalkeiseninkrustate noch eine kurze Erläuterung.

Die herdförmigen Granulome sind zweifellos unspezifisch entzündlicher Natur. Sie liegen gewöhnlich an Stellen stärkerer Auffaserungen der Trabekelrandzone oder in Nähe zentraler Nekrobiosen, besonders stark phlebosklerotischer Venen und ausgebildeter Trabekelnarben. Stets lassen sie sich zu einem der genannten Bildungen in Beziehung setzen und müssen demnach als zelluläres Stadium reaktiv-entzündlicher Ersatzwucherung aufgefaßt werden.

Die narbigen Bezirke im Innern der Trabekel sind etwas schwieriger zu deuten. Sie dürften wohl verschiedenartiger Genese sein. Hyaline Zerfallsherde, lokale Blut- und Lymphstauungen im Gefolge der varikosklerotischen Prozesse, sowie Zerrungen und Zerreißungen bei vorübergehenden Dekompensationen des Druckgleichgewichts werden in wechselndem Maße Anlaß ihrer Entstehung gewesen sein.

Besonderes Interesse verlangen die sidero-fibrösen Narben mit ihren typischen Kalkeisen-Inkrustaten. Diese eigenartigen Gebilde haben bereits eine Menge Autoren auf den Plan gerufen, doch ist bis heute ihre Genese noch nicht völlig aufgeklärt. Ursprünglich als spezifisch-mykotische Herde aufgefaßt, wurde ihre Genese später als Endresultat hyaliner Degeneration und darauffolgender siderotischer und kalkiger

Imprägnation kollagener und elastischer Faserreste gedeutet. Auch dachte man an spezifische Granulome (Gamna), meist jedoch an direkte Blutungsfolgen (Christeller, Hennings, Rotter u. a.). Letztere Auffassung hat wohl die größte Anhängerschaft. Sie dürfte auch für die Inkrustate unseres Milztumors zutreffen. Dabei sind drei verschiedene Blutungsformen zu unterscheiden: Die echte Zerreißblutung, wie sie von Eppinger beschrieben ist, die dissezierende Blutung, wie Rotter sie beobachtete, und schließlich die infarktartige Blutung, die nach Klinge auf Gefäßstenosen und -verschlüsse zurückgeführt werden muß. In unserem Fall konnten wir grobe Zerreißblutungen nicht feststellen, dagegen fanden sich häufiger einzelne Erythrozyten in den Spalten des umliegenden Kollagengewebes, was überhaupt in sehr vielen Trabekeln, auch in nicht narbig veränderten, zu sehen war. Dies spricht hinsichtlich der mehr zentraler und in Nähe der Venen gelegenen Erythrozyten eindeutig zugunsten der Rotterschen Auffassung; die mehr in den Außenzonen liegenden roten Blutkörperchen scheinen dagegen aus der Pulpa zu stammen und sind wohl mechanisch im Gefolge von Lageveränderungen mannigfaltiger Art, wie sie in Form von Zusammenziehungen oder Zerrungen der Trabekel häufig auftreten müssen, in die aufgespleißten Seitenränder des Trabekels eingedrungen. Stellenweise kann man noch diese passive Einpressung der Erythrozyten auf halbem Wege beobachten. Wir glauben, daß auch diese letzte Art der Trabekel-„Blutungen“, wenn eine starke Trabekelaufsplitterung vorhanden ist, für die Entstehung der Gamna-Gandyschen Herde von Bedeutung sein kann. Ob auch in unserem Falle einzelne Gamna-Höfe aus infarktartigen Blutaustritten hervorgegangen sind, läßt sich nicht entscheiden. Die Möglichkeit solcher Entstehung ist jedenfalls durch die Phlebosklerose der Trabekelvenen gegeben. Die neuerdings von Carere-Comes vertretene Ansicht, daß die bambusrohrartigen Stäbchen im wesentlichen Muskelzellen darstellen, die sich sekundär mit Kalk-Eisen inkrustieren, konnte nicht bestätigt werden. Wir sahen an diesen Gebilden färberische Unterschiede, die eher für hyalinisierte Kollagenbestandteile zu sprechen schienen (s. S. 117). Als Besonderheit ist ferner noch zu vermerken, daß die Kalk-Eisen-Inkrustate regelmäßig perivenös lokalisiert waren, was zwar für unseren Fall in Anbetracht der Varikosklerose nicht weiter verwundert, von anderen Autoren jedoch sehr selten beschrieben ist (Kraus, de Vecchi, Gaspar, Lubarsch). Wenn einige Autoren, z. B. Carere-Comes, das Vorkommen der Gamna-Gandyschen Herde für ausschließlich periarteriell gebunden erklären und die Möglichkeit perivenöser Lokalisation bestreiten, so wird dies durch unsere Befunde widerlegt. Bilder, wie sie Catsaras als Kalk-Eisen-imprägnierte Gefäßsprossen gedeutet, wurden in unserer Milz gleichfalls nicht gesehen.

Ergebnis.

Nachdem nunmehr nach Heranziehung aller einschlägigen Kasuistik, Diskussion der wichtigeren, hierher gehörigen Grenzprobleme und Eingliederung fast aller variköser und varikosklerotischer Gefäßverbildungen des Pfortadersystems in den Status varicosus kausale und formale Genese des vorliegenden Falles untersucht wurde, — und die Ursache der varikösen Pfortaderverbildung durch morphologischen, klinischen und genealogischen Nachweis als erblicher Status varicosus (CURTIUS) sichergestellt ist, — die Splenomegalie mit großer Wahrscheinlichkeit gleichfalls als konstitutionell aufgefaßt werden muß, — und beide Anomalien auf die gleiche genetische Wurzel einer allgemeinen, im Mesenchym verankerten Bindegewebsschwäche zurückzuführen sind, kann mit der Feststellung der einheitlichen konstitutionellen Herkunft des Leidens vorliegende Arbeit abgeschlossen werden.

Besonderen Dank schulde ich:

Meinem hochverehrten Lehrer, Herrn Prof. Dr. med. W. CEELEN, für die wissenschaftliche Förderung dieser Arbeit und Überlassung von Thema und Material;

Herrn Dr. med. FERD. ROTH, 1. Assistent am Institut, für die entgegenkommenderweise übernommene Kontrolle der histologischen Präparate.

Literaturverzeichnis.

Abenethy: Phil. transact., P. 1793; zit. nach Puchelt.
Albrecht: Frankf. Ztschr. f. Path. 1909.
Alezais: Marseille med. 1904; zit. nach Möller.
Alibert: Nosologie naturelle; zit. nach Puchelt.
Anders: Morphol. d. Mißbildg., XII. Lief., 3. Abt., 4. Kap., 1928.
Arrak: Dtsch. Arch. klin. Med., 147, 1925.
Aschoff: Pathol. Anat., 6. Aufl., Bd. 1 u. 2.
Askanazy: Rev. medic. de la Suisse rom., 1908, Nr. 6.
Bachmann: Arch. f. a. Anat., Abt. 6, 1906.
Balfour and Steward: Edinb. med. Journ., XIV., 1868, Part. II; zit. nach Spiegelberg.
Banti: Ziegl. Beitr., 1898.
Barkroft: 1. Naturwissenschft. 1925, H. 16.
2. Journ. of Physiol., Bd. 60.
Bastai: zit. nach Dürr.
Basset: U. S. Veterans. Bur. med. Bull., Okt. 1930.
Bauer, J.: Konst. Disposition z. inn. Krankh., III. Aufl., 1924.
—, K. H.: 1. Dtsch. Ztschr. f. Chir., Bd. 154, 1920.
2. Klin. Wschr. 1923, Nr. 14.
3. Hdb. Chir. von Kirschner-Nordmann, Bd. I.
4. Biologie d. Person, 3, 1927.
Baumann: Med. Welt, 1934, H. 50.
Baumgarten: Über vollständig. Offenbleiben d. Vena umbilicalis u. zgl. ein Beitrag z. Frage d. Morbus Banti, Pathol. Inst. Tübingen 1908.
Beek: Med. Welt, 1937, Nr. 28.
Beitzke: Charité-Anal., 34. Jahrg., 1910.
Benda: 1. Die Gefäße, in Aschoffs spez. pathol. Anat., Bd. 2, 1928.
2. Venen, in Henke-Lubarschs Hdb., Bd. II, 1924.
Bendz: Nordiskt. med. Arch., Bd. 16, Nr. 9, 1884; ref. i. Schmidts Jahrb. 205 u. Virchow-Hirsch 1884, II.
Bennecke: Virch. Arch., Bd. 184, 1906.
Bennet: Lancet I, 1890, ref. i. Schmidts Jahrb. 1891, Bd. 229.
Benque: Wien. klin. Wschr., 1912, Nr. 33.
Bensaude: zit. nach Ewald.
— et Antoine: Arch. des Mal. Appart. digest., 13, I, 1923.
— et Bensaude: Presse med., 1932, H. 23.
—, Antoine et Bensaude: Maladie de l'Intestin, T. 3, Paris 1935.
—, Hillemand et Genestoux: Arch. des Mal. Appar. digest., 25, 1935.
Bettin: Arch. ital. laring., 49, 1930; zit. nach Lotheisen.
Bier: zit. nach Moskowicz.
Blank: Inaug.-Diss. Kiel 1908.
Blume: Kjöbenhaven 1888; ref. in Schmidts Jahrb. 227.

BODE: Bruns Beitr. z. klin. Chir., Bd. 64, 1909.
BOERHAAVE: Holl. Sammlg. auserl. Abhandl. z. Gebrauch f. prakt. Ärzte, Bd. 9; zit. nach Puchelt.
BORRMANN: 1. Arch. f. klin. Med., 1897.
2. in Henke-Lubarschs Hdb., Bd. IV/1.
BORST: 1. Geschwulstlehre, Bd. I.
2. Geschwülste, in Aschoffs allg. Path., Bd. 1, 1928.
BOSSARD: Jahrb. f. Kinderheilk. 88, 1918.
BOTKIN: Kontraktilität d. Milz, Berlin 1874.
BOYER: Bull. Soc. Anat., Paris, IV., 1877.
BRAUN: Wien. klin. Wschr. 1930, Nr. 43.
BRISTOWE: Transact. of the path. Soc., London, VIII., 1857; ref. i. Schmidts Jahrb. 102.
BRAATZ: zit. nach Schlacht 1904.
BRAUS: Anat. d. Menschen, Bd. 1 u. 2.
BROGLIE: Dtsch. Arch. klin. Med., 180.
BRUGSCH, Heinr.: Ergebn. d. inn. Med. u. Kinderheilk., Bd. 45, 1933.
— Herb.: Dtsch. med. Wschr., 1932, Nr. 40.
BRULÉ, HILLEMAND, HAMBURGER: Arch. des Mal. digest., 24, 1934.
—, HILLEMAND et GENESTOUX: Presse médical., 44, Nr. 32, 1936.
—, Presse médical., 1936, I; ref. i. Zentr.-Org. ges. Chir., Bd. 78.
BUDAY: Zbl. f. Pathol., Bd. 14, Nr. 5, 1903.
CARERE-COMES: Ziegl. Beitr., Bd. 110.
CATSARAS: Virch. Arch., Bd. 275.
CEELEN: Verh. d. pathol. Ges. 1926.
CHAUTEMPS: zit. nach Bendz.
CHRISTELLER: Virch. Arch., Bd. 250.
VAN CREVELD u. LEVY: Amerik. J. Dis. Childr., 39, 1930.
COHNHEIM: Virch. Arch., Bd. 37, 1866.
CORNIL: Arch. d. Physiol., LV., 1872.
CRUVEILHIER: Maladies des Venes, T. I, 1829—1835, XVI. livraison.
CURSCHMANN: 1. Dtsch. med. Wschr., 1902, Nr. 16.
2. Klin. Wschr., 1930, I.
CURTIUS: 1. Dtsch. Arch. klin. Med., Bd. 162, H. 3/4, 1928.
2. ebenda, Bd. 162. H, 5/6, 1928.
3. Klin. Wschr., 1928, Nr. 45.
4. Med. Klinik, 1937, H. 25.
— u. PASS: 1. Zschr. menschl. Vererb.- u. Konstitutionslehre, Bd. 19, 1935.
2. Med. Welt, 1935, Nr. 32.
— u. SCHOLZ: Med. Welt, 1935, Nr. 22.
DÉVÉ: Normandie médic., 1. mars 1908; zit. nach Pick.
DUDLEY: Surg. Clin. N. Amerik., 14, 1934.
DUJARIER et TOPOUS KHAN: Bull. et mém. de la soc. anatom. de Paris, T. 17, 1920, Nr. 1.
DURAND-FARDEL: Bull. de la soc. anatom. de Paris, T. 58, 1883.
DURET: Le Progrés méd., 1877, Nr. 16.
DÜRR: Ziegl. Beitr., Bd. 72.
EBERTH: Dtsch. Arch. klin. Med., Bd. 27, 1880.
EHRENTEIL: Wien. med. Wschr., 1925, Nr. 32.
EICHHORST: Hdb. d. spez. Pathol. u. Therapie, Bd. 2.

Eigler: Zschr. f. Kreislaufforschg., 22, 1930.
Emmerich: Frankf. Zschr. f. Path., Bd. 10, 1912.
Eppinger: Die hepato-lienalen Erkrankgn., in Enzykl. d. klin. Med., Berlin, 1920.
Epstein: Virch. Arch., Bd. 108, 1887.
Ewald: Berl. klin. Wschr., 1911, I.
Fajans: Ziegl. Beitr., Bd. 57, 1914.
Falkenberg: Virch. Arch., 1928.
v. Falkowsky: Ziegl. Beitr., Bd. 57, 1914.
Fauvel et le Diberder: Recueil de trav. de la soc. méd. d'obs., Bd. 3, 1858; ref. in Schmidts Jahrb. 101.
Fenster: Frankf. Zschr. f. Path., Bd. 45, 1933.
Fischer, B.: Ziegl. Beitr., Bd. 27, 1900.
—, W.: in Henke-Lubarschs Hdb., Bd. IV/1.
Fitz-Hugh: Amer. Journ. med. Science, 181, 1931; zit. nach Ullmann.
Fleiner: Volkmanns Sammlg. klin. Vortr., Nr. 103.
Fleischhauer: Virch. Arch., Bd. 286.
Folchi: zit. nach Testa.
Förster: Hdb. d. spez. pathol. Anat., 1863.
Frank, P.: Epit. de curand. hom. morbis, Lib. V, Ps. II, 1792.
Frerichs: Klin. d. Leberkrht., Bd. 1 u. 2, 1861.
Friedrich: Dtsch. Arch. klin. Med., Bd. 53, 1894.
Frick: (1912) zit. nach Ullmann.
Gascoyen: Trans. pathol. Soc. London, 11, 1860.
Gaspar: zit. nach Carere-Comes.
Gay: The Lancet, 1881.
Gjessing: Dermat. Zschr., 25, 1926.
Gohrbandt: Berl. klin. Wschr., 1920/I.
Gottron: in Arzt-Zielers Hdb. d. Haut- u. Geschlkrht., Bd. II, 1935.
Grätzer: Frankf. Zschr. f. Path., Bd. 36, 1928.
Grassi: ref. in Zbl. f. Path., 64.
Greppi: Verh. dtsch. path. Ges., 23. Tgg., Zbl. f. Path., Ergzbd. 43.
Gross: Frankf. Zschr. f. Path., 1926.
Gruber: 1. Mitt. Grenzgeb. d. Med., 25, 1913.
2. Dtsch. Arch. klin. Med., Bd. 122, 1917.
Gutmann: Arch. Rassenbiol., 17, 1925.
Guillery: Zschr. f. d. ges. exper. Med., Bd. 102, H. 3, 1938.
Halban: zit. nach Schur: Wien. klin. Wschr., 1930, Nr. 22.
Hammer: zit. nach Curtius.
Hanhart: zit. nach Lenz.
Hanot: Arch. génér. de méd., Nov. 1895.
Hart: Berl. klin. Wschr., 1913, Nr. 48.
Hasebroek: 1. Pflügers Arch., Bd. 163, 1916.
2. Dtsch. Zschr. f. Chir., Bd. 136, 1916.
3. Vortr. im ärztl. Verein, Hamburg, ref. in Münch. med. Wschr., 1916, I.
4. Frankf. Zschr. f. Path., Bd. 22, 1919/20.
Hasse: Spez. path. Anat., Bd. I, 1841, und zit. nach Curtius.
Hecht: Wien. klin. Wschr., 1908, Nr. 26.
Heidenhain: Med. Naturwiss.-Verein, Tübingen, off. Prot. d. Sitzg. v. 5. 12. 1927, ref. in Münch. med. Wschr., 1928, I.
Hektoen: Trans. Chikago path. Soc., 3, 1900.

HELLER: Verh. d. dtsch. path. Ges., 7. Tgg., 1904.
HENLE: Arch. f. Dermat., Bd. 143, 1923.
HENLE: Hdb. d. system. Anat. d. Menschen, Bd. III, 1.
HENNIG u. SCHÜTT: Mitt. Grenzgeb. d. Med., Bd. 36, 1923.
HENNING u. BAUMANN: In Hdb., Bd. III, S. 881.
HENNINGS: Virch. Arch., Bd. 259.
HENSCHEN: Verh. d. Ges. f. inn. Med., 40, 1928.
— u. REISSINGER: Dtsch. Zschr. f. Chir., Bd. 210.
HERXHEIMER: 1. in Henke-Lubarschs Hdb., Bd. V, 1.
2. Lehrb. d. allg. Path. u. path. Anat.
HILDEBRANDT: Über d. blinden Hämorrhoiden, Erlangen 1795.
HILLER: zit. nach Stahl.
HIRSCHFELD: Berl. klin. Wschr., 1904, I.
HODARA: Mschr. f. prakt. Dermat., Bd. 20, 1895.
HOLTERDORF: Inaug.-Diss., Bonn 1911.
HÖRA: Virch. Arch., Bd. 300.
HUECK: 1. Ziegl. Beitr., Bd. 66 u. 83.
2. Verh. dtsch. Ges. f. inn. Med., 40, 1928.
JÄGER: Verh. dtsch. Ges. Path., 26, 1931.
JAFFÉ: 1. Verh. dtsch. path. Ges., 19. Tgg., 1923.
2. Arch. of Path., 7, 1929.
JASCHKOWITZ: Virch. Arch., Bd. 11.
JOLASSE: Off. Prot. d. Sitzg. d. Biol. Abt. d. Ärzte-Vereins Hamburg, ref. in Münch. med. Wschr., 1909, I.
JOSSELIN DE JONG: Mitt. Grenzgeb. d. Med., Bd. 24, 1912.
KALLENBERGER: Virch. Arch., Bd. 180, 1905.
KASHIMURA: Virch. Arch., Bd. 179, 1905.
KASPAR: Dtsch. Zschr. f. Chir., 156, 1, 1920.
KAUFMANN: Lehrb. d. spez. path. Anat., Bd. I, 1922.
—, E.: zit. nach Kruyk.
KAUSCH: 1. Mitt. Grenzgeb. d. Med., Bd. 29, 1916.
2. zit. nach Hennig u. Schütt.
KEHRER: Erblichkeit u. Nervenleiden, J. Springer, 1928.
KINDLER: Passow-Schäfer Beitr., 27, 1929.
KLAPP: Münch. med. Wschr., 1910, Nr. 11/12.
KLEMPERER: Arch. of Path., Bd. 6, 1928; ref. in Zbl. Path. 44.
KNOX, LEILA CHARLTON: J. amer. med. Assoc., 95, Nr. 24, 1930.
KOCHER, Dtsch. Zschr. f. Chir., Bd. 138, 1916.
KÖBRICH: Inaug.-Diss. Kiel 1903.
KONJETZNY: Münch. med. Wschr., 1912, I.
KRAUS: Ziegl. Beitr., Bd. 70.
KRÄMER: Münch. med. Wschr., 1898, I.
KREHL: Pathol. Physiologie.
KRETZ: Die hämorrhag. Diathesen.
KRUYK: Jahrb. f. Kinderhlk., Bd. 149, H. 3, 1937.
KUHR: Mitt. Grenzgeb. d. Med., Bd. 37, 1924.
KUSNETZOWSKI: Vortr.-Ber. d. russ. path. Ges., Petersburg 1921; ref. in Zbl. Path., Bd. 33.
LATTEN: Zbl. f. Chir., 1935, 28.
LEDDERHOSE: Dtsch. med. Wschr., 1922, Nr. 35.

Lehmann: Frankf. Zschr. f. Path., Bd. 33, 1926.
Lenz: in Baur-Fischer-Lenz: Menschl. Erblehre, Bd. I, 4. Aufl., 1936.
Lesser: Virch. Arch., Bd. 110, 1887.
Letulle: La médic. mod., Paris 1890, Nr. 48; zit. nach Tosetti: Inaug.-Diss. Bonn 1916.
Lexer: Dtsch. Zsch. f. Chir., 1917.
Lilie: Inaug.-Diss. Bonn 1879.
Lobstein: zit. nach B. Fischer.
Loeb: Inaug.-Diss. Bonn 1909 (Jores).
Löhr: Dtsch. Zschr. f. Chir., Bd. 165, 1921.
Lossen: Mitt. Grenzgeb. d. Med., Bd. 13, 1904.
Lotheisen: Med. Klinik, 1936, Nr. 18.
Lubarsch: in Henke-Lubarschs Hdb., Bd. I, 2.
Ludbrook: Arch. Dis. Childr., 6, 1931; zit. nach Kgr.-Zbl. f. inn. Med., 64.
MacCallum: The John Hopkins Hosp. Bull., Bd. 17, 1906.
Magnus: 1. Klin. Wschr., 1926, Nr. 31.
2. Med. Klinik, 1934, II.
Maibomius: Diss. de sanguin. educt., Helmstedt 1674; zit. nach Frerichs.
Mall: 1. Zschr. f. Morph. u. Anthrop., 1900.
2. Amerik. Journ. of Anat., 2, 1903.
Martin: De affect. hypochondr.; zit. nach Frerichs.
Martin u. Klages: Schweiz. med. Wschr., 1930, 11.
Masuda: Med. Klinik, 1911, Nr. 3.
Memmesheimer: Dermat. Zschr., Bd. 53, 1928.
Mercatus: De intern. morb. curat. Vol. 1.
Merklen, J., Israel et Bernier: Ann. d'Anat. path., T. 11, Nr. 8, 1934; ref. in Zbl. Path. 62, 1935.
v. Meyenburg: Ziegl. Beitr., Bd. 64, 1918.
Meyer: zit. nach Kruyk.
—, F. G.: 1. Inaug.-Diss. Greifswald 1919.
2. Med. Klinik, 1920, II, Nr. 34.
—, G. A.: Virch. Arch., Bd. 154, 1908.
—, O.: Virch. Arch., Bd. 225, 1918.
Miescher: Arch. f. Dermat., Bd. 127, 1907.
Mittasch: Virch. Arch., Bd. 228, 1920.
Miyauchi: Arch. f. klin. Chir., Bd. 100.
Möller: Virch. Arch., Bd. 223, 1917.
Mönckeberg: in Ribberts Lehrb. d. allg. Path. u. path. Anat., 9. Aufl., 1923.
Mollier: Annal. f. mikrosk. Anat., Bd. 76, 1910.
Monauni: Dtsch. Arch. f. klin. Med., Bd. 180, 1937.
Monneret: Union médic., 1849; zit. nach Frerichs.
Moskowicz: Wien. klin. Wschr., 1930, I, Nr. 4.
Müller: Virch. Arch., Bd. 238.
Muller: Gaz. hébd., 1900, Nr. 40.
Naegeli, O.: Blutkrht. u. -diagnostik, 5. Aufl., 1931.
—, Th.: Schweiz. med. Wschr., 1934, Nr. 28.
Naessens: Nederl. Mschr. Geneesk., 17, 1931; zit. nach Kgr.-Zbl. f. inn. Med., 62.
Nasse: Dtsch. Zschr. f. Chir., Lief. 66, 1897.
Neelsen: Berl. klin. Wschr., 1879, Nr. 30/31.

Nissen: Ziegl. Beitr., Bd. 78, 1927.
Nobel u. Wagner: Ergebn. d. inn. Med. u. Kinderhlk., Bd. 45, 1933.
Nobl: Der varik. Symptomenkomplex. Verl. Urb. u. Schwarzenbg., 1918.
— u. Remenowsky: Wien. klin. Wschr. 1925, Nr. 34/35.
Nochimowski: Frankf. Zschr. f. Path., Bd. 43, 1932.
Oberndorfer: in Henke-Lubarschs Hdb., Bd. III, 4, 1929.
Ohkubo: Münch. med. Wschr., 1907, II, Nr. 44.
v. Orff: Inaug.-Diss. München 1880.
Orth: Lehrb. d. spez. path. Anat., 1887.
Osler: 1. zit. nach Curtius.
2. Bull. of John Hopkins Hosp., 1901.
Parkes Weber: Brit. J. Childr. Dis., 21, 1924.
Payne: Transact. of the path. Soc. London, 1869, Vol. 20; zit. nach Herxheimer in Henke-Lubarschs Hdb., Bd. V, 1.
Peiper: Jahrb. f. Kinderhlk., Bd. 96, 1921.
Pernkopf: Wien. klin. Wschr., 1926, I., Nr. 26.
Peschken: Inaug.-Diss. Bonn 1921.
Pfaundler: 1. Verh. d. 28. dtsch. Kgr. f. inn. Med., 1911.
2. Klin. Wschr., 1922, Nr. 17.
Pick: 1. Ergebn. d. inn. Med., Bd. 29.
2. Virch. Arch., Bd. 197, 1909.
Plehn: Dtsch. med. Wschr., 1909, II., Nr. 40.
Plenge u. Lichtenstein: Dtsch. Arch. klin. Med., Bd. 175, 1933.
Pohl: De varice int. morb. quorund. causa, Diss. Lips., 1785.
Portal: Maladie du foie, 1813; zit. nach Frerichs.
Puchelt: Das Venensyst. i. s. krankhft. Verhältn., 2. Aufl., 1844.
Raisch: Zbl. f. Chir., 1935, 16.
v. Recklinghausen: Zit. nach Umber.
Reil: Erkenntn. u. Kur d. Fieber, 2. Aufl., Bd. 3, 1804.
Reinhardt: Frankf. Zschr. f. Path., Bd. 17, 1915.
Ribbert: 1. Lehrb. d. spez. Path., 7. Aufl.
2. Geschwulstlehre, 1914.
3. Virch. Arch., Bd. 151, 1898.
4. Zit. nach Bode.
Rindfleisch: Path. Gewebelehre, 6. Aufl., 1886.
Risel, Dtsch. med. Wschr., 1909, Bd. 2, Nr. 39.
Rössle: Verh. dtsch. Path. Ges. 1936, Jena 1937, S. 121.
Rohner: Inaug.-Diss. Greifswald 1915.
Rokitansky: Lehrb. d. Path. Anat., 3. Aufl., 2. Bd., 1856.
Romich: Zbl. f. Path., Bd. 30, 1919/20.
Rosenthal u. Unna: Klin. Wschr., 1933, I, Nr. 32.
Rotter: Virch. Arch., Bd. 259.
Roux, zit. nach Pfaundler.
Sack: Virch. Arch., Bd. 112, 1888.
Saxer: Zbl. f. Path., Bd. 13, 1902.
Scagliosi: Virch. Arch., Bd. 180, 1905.
Schade: Die physikal. Chemie i. d. inn. Med., 1921.
Schambacher: Dtsch. Zschr. f. Chir., Bd. 53, 1899.
Schlacht: Die chir. Behandlg. d. Hämorrhoiden, Königsberg, 2. Aufl., 1904.
Schlaefke: Inaug.-Diss. Greifswald 1912.

Schlunk: Med. Klinik, 1926, II, Nr. 32/33.
Schmieden: 1. Virch. Arch., Bd. 161, 1900.
2. zit. nach Schultz.
Schminke: Dtsch. med. Wschr., 1924, I.
Schmitt, M. B.: Virch. Arch., Bd. 123, 1891.
Schön: Dtsch. Arch. f. klin. Med., Bd. 166, 1930.
Schridde: In Aschoffs Lehrb., Bd. II.
Schrohe: Virch. Arch., Bd. 156.
Schultz: Lubarsch-Ostertag Ergebn., 28. Jahrg., 1930.
Siemens: 1. Arch. f. Dermat. 147, 1, 1924.
2. Klin. Wschr., 1927, I, Nr. 4.
3. Münch. med. Wschr., 1934, I, Nr. 14.
4. Med. Welt, 1937, Nr. 24.
Simmonds: 1. Virch. Arch., Bd. 207, 1912.
2. Dtsch. med. Wschr., 1916, I.
Skramlik: Zschr. f. d. ges. exp. Med., Bd. 45.
Slavinsky: Zbl. f. Path., 1902.
Sobotta: Lehrb. u. Atlas d. norm. Histologie.
Sommer: Inaug.-Diss. Zürich 1896.
Spiegelberg: Virch. Arch., Bd. 142, 1895.
Stadelmann: Berl. klin. Wschr., 1913, I, Nr. 18.
Stämmler: Neue dtsch. Chir., Bd. 33a.
Stahl: De v. port., porta mal., Halae, 1698.
Stamm: Inaug.-Diss. Göttingen 1891.
Stange: zit. nach Stahl.
Stein: Wien. med. Wschr., 1896, Nr. 50.
Steinhaus: Dtsch. Arch. f. klin. Med., Bd. 80, Nr. 2 u. 4.
Stöhr: Norm. Histologie.
Stoerk: Zur Klinik d. Lymphatismus, 1913.
Strasser u. Wolf: Pflügers Arch., Bd. 108, 1905.
Szuman: Dtsch. Zschr. f. Chir., Bd. 132, 1915.
Szymonowicz: Lehrb. d. Histologie.
Testa: Delle malatie de cuore; zit. nach Frerichs.
Theilhaber: Münch. med. Wschr., 1921.
Thierfelder: Wagners Arch. f. Heilk., 1873.
Thorel: In Lubarsch-Ostertag Ergebn., Bd. 9, 1903, I.
Tönnessen: Acta Chir. scand. Stockholm, Suppl. 17, 1931.
Tomaselli: zit. nach Schultz u. Benda.
Torikada: Dtsch. Zschr. f. Chir., Bd. 97, 1908.
Tuffier: 1. Sem. méd. 1894.
2. Rev. de Chir., 47, 1913.
Ullmann: Arch. f. Derm. u. Syph., 1895.
Umber: Mitt. Grenzgeb. d. Med., Bd. 7, H. 4/5, 1901.
de Vecchi: 1. Bull. delle science med. Bologna, Vol. 6, 1906; zit. nach Kaufmann.
2. zit. nach Carere-Comes.
v. Verschuer: 1. Erbpathologie, 2. Aufl., 1937.
2. Vorl. Erbklinik, W.-S. 1938/39.
Versé: Ziegl. Beitr., Bd. 48, 1910.
Vesalius: De corp. hum. fabr., 1542; zit. nach Puchelt.
Villa: Med. Klinik, 1929, I.

VIRCHOW: 1. Vorles. path. Onkol., Bd. 3, I, 1863.
2. Zell.-Path., 1858.
3. Verh. d. physik. med. Ges. Würzburg, VII., 1857.
VÖLKEL: Inaug.-Diss. München 1912.
VOGEL: 1. Münch. med. Wschr. 1905.
2. Ebenda 1913.
VORPAHL: Dtsch. med. Wschr. 1912, I, Nr. 5.
WACHNER: Wien. klin. Wschr. 1934.
WALLGREN: Acta paediatr., Stockholm, 6, Suppl., 1, 1927.
WASSILJEFF u. PROTASSEWITSCH: Virch. Arch., Bd. 179, 1930.
WEBER: In Pitha-Billroth, Chir., Bd. II, Abt. 2.
WEDEL: zit. nach Stahl.
WEIDENREICH: 1. Arch. f. mikr. Anat., Bd. 58, 1910.
2. Anat. Anzg., Bd. 20, Nr. 8/9.
3. Ebenda, Bd. 22, Nr. 13.
4. Ebenda, Bd. 28, Nr. 23.
WEITZ: Die Vererbung inn. Krankheiten, Stuttgart 1936.
WINKLER: Frankf. Zschr. f. Path., Bd. 17, 1915.
v. WERTHEIM: In Judassohns Hdb. d. Haut- u. Geschlechtskrht., Bd. 12, 2.
WITTKOWER u. RAREY: Zschr. f. klin. Med., Bd. 124, 1933.
WOHLWILL: Virch. Arch., Bd. 254, 1925.
ZEHBE: Inaug.-Diss. Leipzig 1908.
ZENKER: In Ziemssens Hdb. d. spez. Path. u. Therapie, Bd. VII, 1, Anhg.
ZIEGLER: Lehrb. d. allg. u. spez. Path., T. II, 1895.

Lebenslauf.

Am 10. Juli 1912 wurde ich, Karl-Heinz Kirschner, als Sohn des Studienrats Wilhelm Kirschner und seiner Ehefrau Magdalene geb. Rünz in Simmern / Hunsrück geboren. Nach Besuch der Volksschule und des humanistischen Gymnasiums bestand ich Ostern 1930 die Reifeprüfung am Friedrich-Wilhelms-Gymnasium in Trier. Dann studierte ich in Innsbruck, Bonn, Köln, Wien, Berlin und zuletzt wieder in Bonn Medizin. Die ärztliche Vorprüfung legte ich ab im Herbst 1932 in Bonn, die ärztliche Staatsprüfung im Herbst 1936 in Bonn. Das praktische Jahr absolvierte ich je zur Hälfte am Vincenzkrankenhaus in Köln und am Pathologischen Institut in Bonn. Seither arbeite ich zuerst als Volontär später als Assistent im Pathologischen Institut in Bonn.